

Лечение тяжелой сердечной недостаточности, обусловленной аритмогенной кардиомиопатией, у пациента с непрерывно рецидивирующей тахикардией Кюмеля с левосторонней локализацией добавочного пути проведения

DOI: <http://dx.doi.org/10.18565/cardio.2016.2.91-96>

^{1,2}А.В. АРДАШЕВ, ¹Р.С. ОВЧИННИКОВ, ¹Е.Г. ЖЕЛЯКОВ, ³А.В. ИВАНОВА, ³Ю.Ю. ФОМИН

¹ФГБУ Федеральный научно-клинический центр специализированных видов медицинской помощи и медицинских технологий ФМБА России, Москва; ²ФГБУ ДПО Институт повышения квалификации ФМБА России, Москва; ³ГБУЗ Владимирской области Городская больница №4 г. Владимира

Контактная информация: Ардашев А.В. E-mail: ardashev@yahoo.com

Пациент 36 лет, с 32-летнего возраста страдал приступами учащенных ритмичных сердцебиений, которые возникали с частотой 3–5 эпизодов в год, были непродолжительными (30–40 мин) и гемодинамически незначимыми. Два года назад, после катетерной абляции, тахикардия приобрела злокачественное течение: стала высокочастотной (с частотой желудочковых сокращений до 150 уд/мин), более продолжительной (длилась более 18 ч в сутки), устойчивой к антиаритмическим препаратам и привела к развитию тяжелой аритмогенной кардиомиопатии (снижение фракции выброса до 16%, два эпизода отека легких). В ходе повторного эндокардиального электрофизиологического исследования был поставлен диагноз ортодромной АВ-реципрокной тахикардии (АВРТ) с участием левостороннего добавочного атриоventрикулярного (АВ) соединения (ДАВС). Аритмия соответствовала критериям тахикардии Кюмеля (длительность тахикардии более 12 ч в сутки, ретроградное декрементное проведение по ДАВС, устойчивая, начинающаяся без предшествующей экстрасистолии). При картировании на фоне клинической АВРТ верифицирован участок ранней ретроградной предсердной активации. Абляция в области латеральных отделов фиброзного кольца митрального клапана, где регистрировался потенциал ДАВС, купировала аритмию без последующего ее рецидива. Через 18 мес после операции пациент практически здоров, возобновил полноценную трудовую деятельность. По данным трансторакальной эхокардиографии, фракция выброса левого желудочка 60%. **Заключение.** Представлен случай эффективного лечения терминальной стадии сердечной недостаточности у пациента с аритмогенно обусловленной кардиомиопатией, развившейся в результате злокачественного течения тахикардии, критерии диагностики которой соответствовали непрерывно-рецидивирующей тахикардии АВ-соединения с участием ДАВС левосторонней локализации. Радиочастотная абляция ДАВС явилась определяющим методом лечения данного пациента. После вмешательства полное выздоровление и процессы обратного ремоделирования миокарда левого желудочка произошли в течение 18 мес клинического наблюдения.

Ключевые слова: радиочастотная катетерная абляция, непрерывно рецидивирующая ортодромная АВ-реципрокная тахикардия, дополнительный путь проведения, тахикардия Кюмеля, аритмогенная кардиомиопатия.

Clinical Case of Severe Heart Failure Treatment, Produced due to the Development of Arrhythmogenic Cardiomyopathy in a Patient With Permanent Junctional Reciprocating Tachycardia (Coumel's Tachycardia) With Additional Left Lateral Accessory Pathway

DOI: <http://dx.doi.org/10.18565/cardio.2016.2.91-96>

^{1,2}A.V. ARDASHEV, ¹R.S. OVCHINNIKOV, ¹E.G. ZHELYAKOV, ³A.V. IVANOVA, ³Yu.Yu. FOMIN

¹Federal Research Clinical Center for specialized types of health care and medical technologies of Federal Biomedical Agency of Russia, Moscow, Russia; ²Institute of Postgraduate Education of Federal Biomedical Agency, Moscow, Russia; ³City hospital №4 of Vladimir, Vladimir region, Russia

Contact information: Ardashev A.V. E-mail: ardashev@yahoo.com

Thirty two years old man had history of atrioventricular re-entry tachycardia (AVRT) with concealed left-lateral accessory pathway (AP), 3–5 episodes per year, 30–40 minutes duration without hemodynamic compromise. Two years ago patient underwent ablation of concealed left lateral AP. After that tachycardia became malignant (high-frequent 150 beats-min, incessant (lasting up to 18 h/day), resistant to AAD, and led to development of tachycardia-induced cardiomyopathy (EF was 16%, and 2 episodes of pulmonary oedema). During redo EPS we verified AVRT with conduction via decremental retrograde left lateral AP which corresponded to the criteria of permanent junctional reciprocating tachycardia (PJRT). Ablation effectively ceased the arrhythmia. After 18 months of follow up there are no symptoms of heart failure and recurrence of arrhythmia. **Conclusions.** We present a case of effective treatment of severe heart failure in a patient with arrhythmogenic cardiomyopathy due to malignant course of incessant tachycardia AVRT with retrograde decremental conduction via left lateral AP. Ablation of AP eliminated of arrhythmia. After 18 months of follow up patient had signs of left ventricle reverse remodeling and had not heart failure symptoms.

Key words: radiofrequency catheter ablation; permanent junctional reciprocating tachycardia (PJRT); accessory pathway; arrhythmogenic cardiomyopathy, heart failure.

Непрерывно-рецидивирующая тахикардия атриоventрикулярного (АВ) соединения (permanent junctional atrioventricular

reciprocating tachycardia — PJRT) относится к особым формам синдрома Вольфа—Паркинсона—Уайта (WPW) и впервые была описана в 1967 г. П. Кюмелем [1–3]. В основе тахиаритмии лежит механизм *re-entry*, структурными составляющими петли *re-entry* являются миокард желудочков и предсердий, нормальное АВ-соединение и заднесептальное дополнительное

© Коллектив авторов, 2016

© Кардиология, 2016

Kardiologiya 2016; 2: 91–96

АВ-соединение (ДАВС), обладающее свойствами декремента ретроградного проведения [2]. Аритмический синдром у пациентов с PJRT чаще манифестирует в детском возрасте, но также может встречаться и у взрослых. Как правило, аритмия носит непрерывно рецидивирующий характер, резистентна к антиаритмической терапии и нередко приводит к формированию аритмогенной кардиомиопатии. Электрокардиографическими признаками PJRT являются длинный интервал RP', инвертированные волны P в отведениях II, III, aVF и положительные в V₁, что отражает правостороннюю нижнесептальную локализацию ДАВС [4–9].

Мы представляем клинический случай успешного лечения непрерывно рецидивирующей ортодромной АВ-реципрокной тахикардии (АВРТ) с участием левого латерального ДАВС. Пациент Р., 1978 г.р., после 32 лет (на момент поступления в клинику в течение 4 лет) страдал приступами учащенного сердцебиения, которые возникали с частотой 1 раз в 3 мес, были непродолжительными (до 30–40 мин), не сопровождались нарушением гемодинамики, купировались спонтанно. В октябре 2012 г. было выполнено эндокардиальное электрофизиологическое исследование (ЭФИ), установлен диагноз пароксизмальной ортодромной АВРТ с участием скрытого левого латерального ДАВС и проведена операция радиочастотной абляции (РЧА). В раннем послеоперационном периоде отмечался рецидив тахикардии, была назначена терапия амиодароном 200 мг/сут. После выписки из стационара тахикардический синдром трансформировался в вариант непрерывно-рецидивирующего течения. Несмотря на антиаритмическую терапию и медикаментозное лечение сердечной недостаточности (СН) в соответствии с текущими отечественными рекомендациями, у больного сохранялась выраженная тахисистолия и дважды за двухмесячный период (январь–февраль 2013 г.) развивался отек легких, купированный в стационаре. Резко снизилась толерантность к физической

нагрузке (соответствовала III функциональному классу по классификации NYHA), появились признаки СН (кардиомегалия, двусторонний гидроторакс и признаки асцита).

В октябре 2013 г. пациент был госпитализирован в нашу клинику на фоне постоянной суправентрикулярной тахикардии с частотой сердечных сокращений 150 уд/мин (рис. 1). По данным эхокардиографии выявлены дилатация всех камер сердца, митральная и трикуспидальная регургитация 3–4-й степени, легочная гипертензия (52 мм рт.ст.) и снижение фракции выброса до 16%. В стационаре были исключены ишемическая болезнь сердца, миокардит, дисфункция щитовидной железы как причины СН и аритмического синдрома.

Принимая во внимание злокачественное течение аритмического синдрома, прогрессирование СН, устойчивость к антиаритмическим препаратам, было принято решение выполнить эндокардиальное ЭФИ и РЧА субстрата аритмии по жизненным показаниям. В ходе операции по методике Seldinger через бедренные и подключичную вены были катетеризованы коронарный синус (CS), область верхушки правого желудочка (RVA). Исходно регистрировалась тахикардия с «узкими» комплексами QRS с длиной цикла 400 мс, наиболее ранняя ретроградная активация предсердий отмечалась в области латерального сектора фиброзного кольца митрального клапана (CS 1, 2), где величина интервала VA составляла 124 мс (рис. 2). Проведение маневров Мориа позволило провести дифференциальный диагноз, исключив предсердную и АВ-узловую реципрокную тахикардию как причины аритмического синдрома [5] (рис. 3).

Под рентгенологическим и эхокардиографическим контролем (внутрисердечная ЭхоКГ) выполнена пункция межпредсердной перегородки. Абляционный электрод проведен в полость левого предсердия, выполнена его анатомическая 3D-реконструкция. В области латеральных отделов фиброзного кольца митрального клапана на фоне клинической АВРТ верифицированы участок

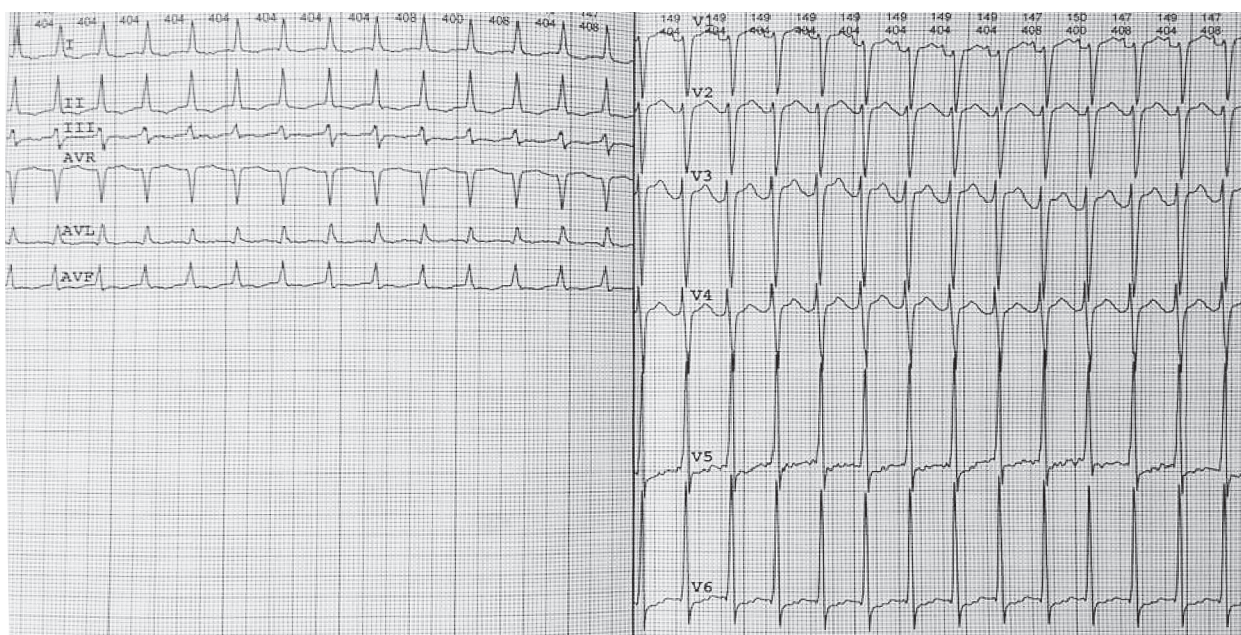


Рис. 1. 12 отведений поверхностной ЭКГ больного Р. при госпитализации.

На ЭКГ регистрируется тахикардия с «узкими» комплексами QRS, частотой 150 в минуту и интервалом R–P' > интервала P'–R.

регистрации потенциала ДАВС и ранняя ретроградная предсердная активация (рис. 4, см. цв. вклейку). В этой области было нанесено РЧ-воздействие (45 °С, 40 Вт, суммарной длительностью 90 с, ирригация 17 мл/мин), на фоне которого отмечалось купирование АВРТ на 3-й секунде воздействия (рис. 5). В ходе контрольного эндокардиального ЭФИ в течение 30 мин при желудочковой стимуляции сохранялась ВА-диссоциация. При программированной стимуляции предсердий [эффективный рефрактерный период АВ-соединения 500-260 мс, точка Венкебаха 315 мс, время восстановления функции синусового узла (ВВФСУ) 1120 мс, скорректированное ВВФСУ 520 мс] АВРТ не рецидивировала. Пациент был выписан из стационара на 2-е сутки после операции в удовлетворительном состоянии без антиаритмической терапии.

По данным амбулаторного обследования, через 3 мес после операции аритмический синдром не рецидивировал, пациент отмечал значительное улучшение самочувствия, увеличение толерантности к физической нагрузке. При ЭхоКГ было зарегистрировано уменьшение степени регургитации на АВ-клапанах, снижение давления в легочной артерии с 52

до 40 мм рт.ст. и увеличение фракции выброса с 16 до 39%. Через 18 мес после операции пациент практически здоров, возобновил полноценную трудовую деятельность. По данным ЭхоКГ, отсутствуют признаки легочной гипертензии, фракция выброса левого желудочка 60%.

Особые формы синдрома WPW. Развитие аритмогенной кардиомиопатии чаще всего связано с непрерывно рецидивирующим вариантом течения аритмического синдрома [4, 6–9]. У пациентов с синдромом WPW подобный вариант течения аритмии характерен для особой формы этого синдрома — PJRT, которая, по сути, является ортодромной АВРТ с участием ретроградно проводящего, декрементного ДАВС заднесептальной локализации справа [3]. Кроме того, к особым формам синдрома WPW относят антидромные АВРТ с anterogradным проведением по добавочным трактам Махайма (атриофасцикулярные, нодофасцикулярные и нодовентрикулярные тракты). Общим для этой категории пациентов является наличие добавочных трактов, обладающих свойствами декрементного и исключительно однонаправленного проведения [3].

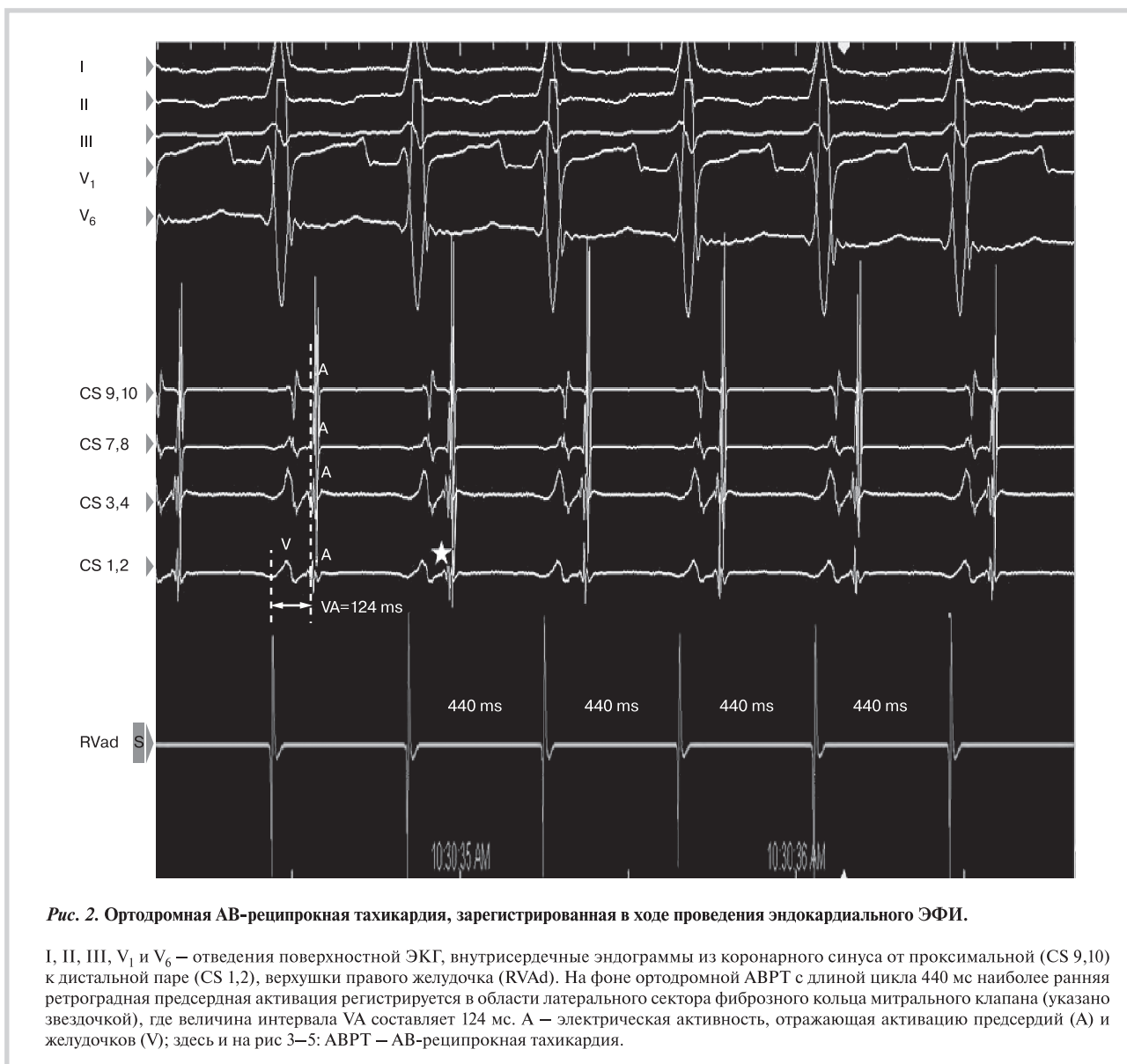


Рис. 2. Ортодромная АВ-реципрокная тахикардия, зарегистрированная в ходе проведения эндокардиального ЭФИ.

I, II, III, V₁ и V₆ — отведения поверхностной ЭКГ, внутрисердечные эндограммы из коронарного синуса от проксимальной (CS 9,10) к дистальной паре (CS 1,2), верхушки правого желудочка (RVAd). На фоне ортодромной АВРТ с длиной цикла 440 мс наиболее ранняя ретроградная предсердная активация регистрируется в области латерального сектора фиброзного кольца митрального клапана (указано звездочкой), где величина интервала VA составляет 124 мс. А — электрическая активность, отражающая активацию предсердий (А) и желудочков (V); здесь и на рис 3–5: АВРТ — АВ-реципрокная тахикардия.

Представленный клинический пример демонстрирует возможные последствия неэффективной РЧА, приведшей к изменению характера течения аритмического синдрома, его озлокачествлению и развитию аритмогенно обусловленной терминальной стадии СН. По сути, после первичной сессии РЧА АВРТ у нашего пациента стала соответствовать критериям диагноза PJRT, а именно: непрерывно рецидивирующее течение тахикардического синдрома (длительность тахикардии более 12 ч в сутки); верификация в ходе эндокардиального ЭФИ ортодромной АВРТ с участием декрементного ретроградно проводящего ДАВС; начало тахикардии без предшествующей экстрасистолии [4]. Отличиями от «классической» PJRT являлись возможная ятрогенность, т.е. изменение характера течения аритмического синдрома после первичной сессии РЧА и нетипичная для PJRT левосторонняя локализация ДАВС. В данном случае трудно провести дифференциальный диагноз между истинной PJRT с левосторонней локализацией ДАВС и ятрогенно обусловленным ухудшением варианта клинического течения АВРТ. Относительно доброкачественный характер аритмии перед первой сессией РЧА позволяет предположить,

что исходно пациент страдал «классической» АВРТ с участием скрытого левого ДАВС, обладающего свойствами бескрементного ретроградного проведения. Можно также предположить, что первая сессия РЧА не устранила полностью проведение по ДАВС, но привела к изменению электрофизиологических характеристик ДАВС. Результатом этой модификации могла стать элиминация скрытого антероградного проведения по ДАВС, суть которого заключается в том, что импульс, выйдя из синусного узла, частично антероградно деполяризует ДАВС, вводит его в состояние рефрактерности. При этом волна деполяризации, проводящаяся антероградно через нормальное АВ-соединение, пучок Гиса и далее до миокарда желудочков, не может ретроградно вернуться на предсердия по ДАВС, так как последнее находится в состоянии рефрактерности [3]. Ухудшение течения аритмического синдрома после первичной РЧА, на наш взгляд, связано с элиминацией этого, по сути, «защитного» механизма, не позволяющего тахикардии носить непрерывно рецидивирующий характер. В результате ДАВС приобрело свойства декрементного однонаправленного, исключительно ретроградного проведения. Клинически

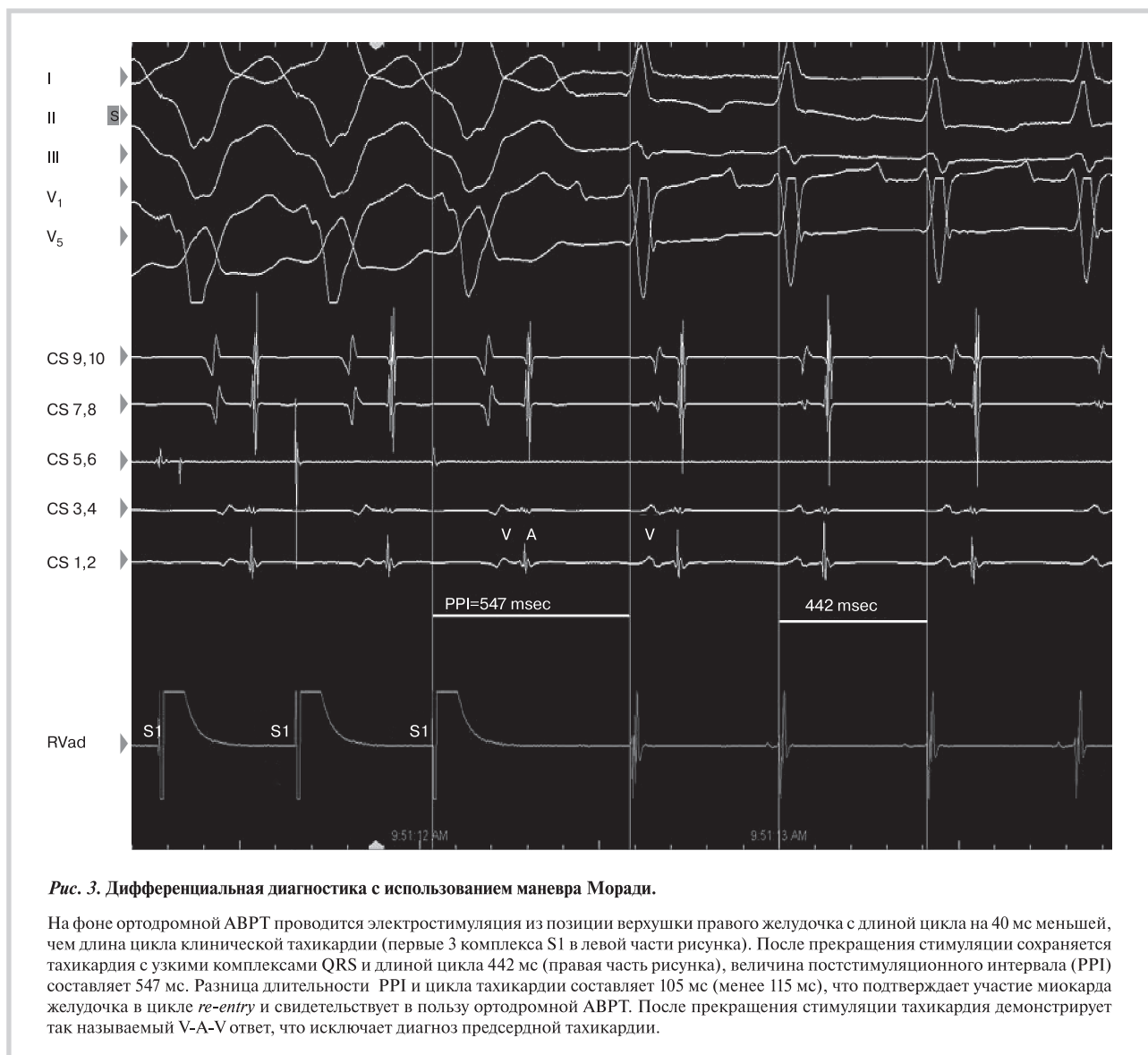


Рис. 3. Дифференциальная диагностика с использованием маневра Мораци.

На фоне ортодромной АВРТ проводится электростимуляция из позиции верхушки правого желудочка с длиной цикла на 40 мс меньшей, чем длина цикла клинической тахикардии (первые 3 комплекса S1 в левой части рисунка). После прекращения стимуляции сохраняется тахикардия с узкими комплексами QRS и длиной цикла 442 мс (правая часть рисунка), величина постстимуляционного интервала (PPI) составляет 547 мс. Разница длительности PPI и цикла тахикардии составляет 105 мс (менее 115 мс), что подтверждает участие миокарда желудочка в цикле *re-entry* и свидетельствует в пользу ортодромной АВРТ. После прекращения стимуляции тахикардия демонстрирует так называемый V-A-V ответ, что исключает диагноз предсердной тахикардии.

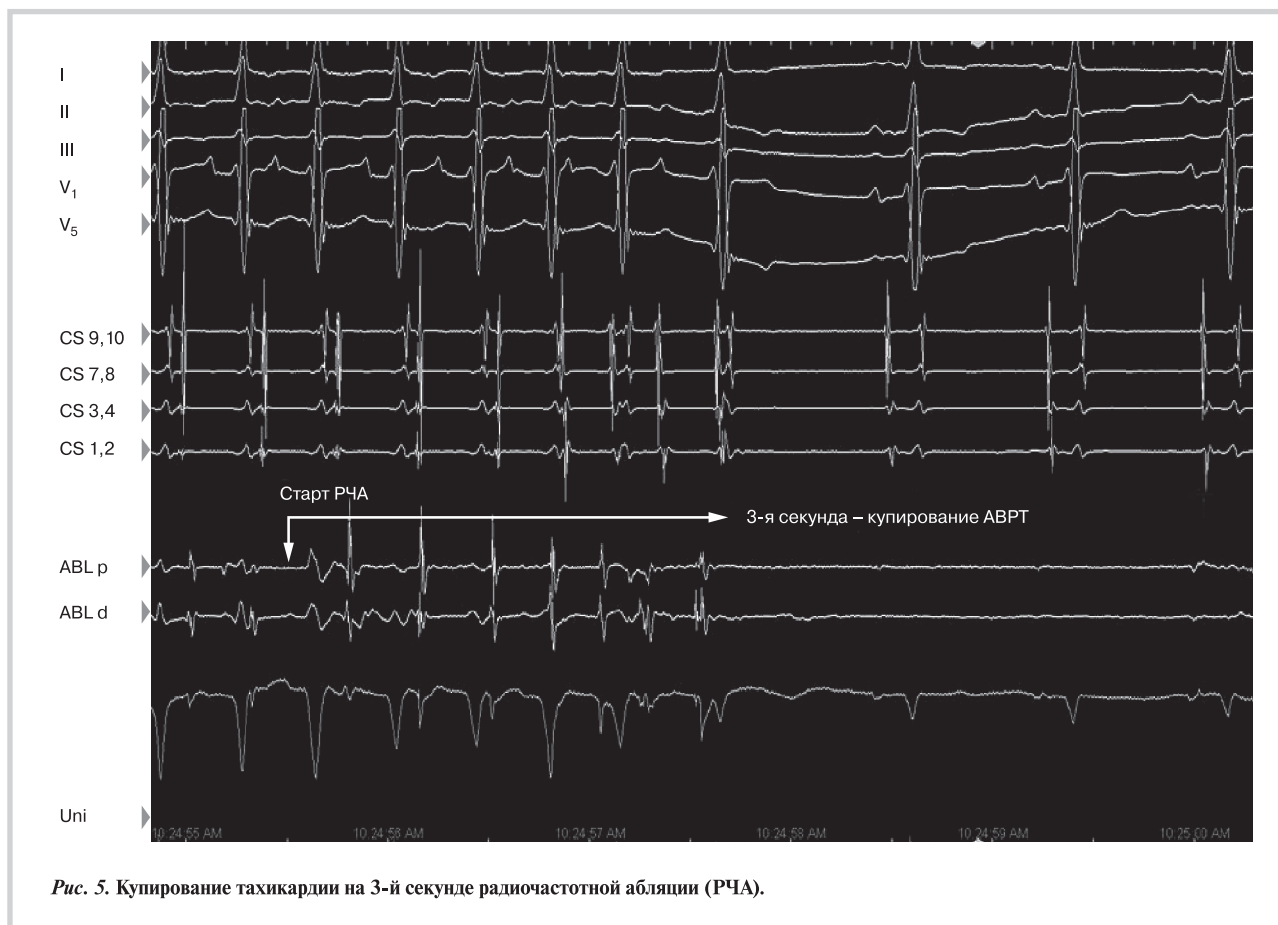


Рис. 5. Купирование тахикардии на 3-й секунде радиочастотной абляции (РЧА).

это сопровождалось резким ухудшением течения аритмии, развитием аритмогенной кардиомиопатии и в конечном итоге терминальной стадии СН.

Возможно, что изначально у пациента имелся диагноз PJRT с левосторонней локализацией латерального скрытого и «медленного» ДАВС. В 2006 г. А. Meiltz и соавт. опубликовали результаты наблюдения за 49 взрослыми (средний возраст 43 ± 16 лет) пациентами с диагнозом PJRT. Было установлено, что на долю этой

тахикардии приходится не более 1% всех ортодромных АВРТ. В 47% случаев PJRT характеризовалась непрерывно рецидивирующим течением и сопровождалась развитием аритмогенной кардиомиопатии в 16% случаев. Левосторонняя локализация ДАВС встречалась в 14% всех случаев PJRT, как правило, не ассоциировалась с непрерывно рецидивирующим течением аритмического синдрома и не сопровождалась развитием аритмогенной кардиомиопатии [4].

Сведения об авторах:

ФГБУ Федеральный научно-клинический центр специализированных видов медицинской помощи и медицинских технологий ФМБА России, Москва

Ардашев А.В. – д.м.н., проф., зав. отделением; зав. кафедрой кардиологии ФГБУ ИПК ДПО ФМБА России, Москва.

Желяков Е.Г. – к.м.н., врач-кардиолог.

Овчинников Р.С. – к.м.н., сердечно-сосудистый хирург.

ГБУЗ Владимирской области Городская больница №4 г. Владимира

Отделение неотложной кардиологии №2

Фомин Ю.Ю. – зав. отделением, врач высшей категории.

Иванова А.В. – врач-кардиолог высшей категории.

E-mail: ardashev@yahoo.com

Information about the author:

Federal Research Clinical Center for specialized types of health care and medical technologies of Federal Biomedical Agency of Russia, Moscow, Russia

Electrophysiology department

Ardashev A.V. – MD, professor.

E-mail: ardashev@yahoo.com

ЛИТЕРАТУРА

- Coumel P., Cabrolo C., Fabiato A., Gourgon R., Slama R. Tachycardie permanent par rhythm reciproque. Preuves du diagnostic par stimulation auriculaire et ventriculaire. Arch Mal Coeur 1967;60:1830–1837.
- Coumel P. Junctional reciprocating tachycardias. The permanent and paroxysmal forms of A–V nodal reciprocating tachycardias. J Electrocardiol 1975;8:79–90.
- Ardashev A.V. Wolff–Parkinson–White syndrome: Clinical aspects, diagnosis, treatment. Moscow: Medpraktika–M 2014; 160 p. Russian (Ардашев А.В. Синдром Вольфа–Паркинсона–Уайта: клиника, диагностика, лечение. М.: Медпрактика–М 2014; 160 с.).
- Meiltz A., Weber R., Halimi F., Defaye P., Boveda S., Tavernier R., Kalusche D., Zimmermann M. Permanent form of junctional reciprocating tachycardia in adults: peculiar features and results of radiofrequency catheter ablation. Europace 2006;8:21–28.
- Knight B., Ebinger M., Oral H., Kim M., Sticherling C., Pelosi F., Michaud G., Strickberger A., Morady F. Diagnostic value of tachycardia feature and pacing maneuvers during paroxysmal supraventricular tachycardia. J Am Coll Cardiol 2000;36:574–582.
- Critelli G. Recognizing and managing permanent junctional reciprocating tachycardia in the catheter ablation era. J Cardiovasc Electrophysiol 1997;8:226–236.
- Gaita F., Haissaguerre M., Giustetto C., Fischer B., Riccardi R., Richiardi E., Scaglione M., Lamberti F., Warin J.-F. Catheter ablation of permanent junctional reciprocating tachycardia with radiofrequency current. J Am Coll Cardiol 1995;25:648–654.
- Blair J., George J., Guiraudon G., Yee R., Fujimura O., Boahene A., Sharma A. Results of operative therapy in the permanent form of junctional reciprocating tachycardia. Am J Cardiol 1989;63:1074–1079.
- Sun Y., Arruda M., Otomo K., Beckman K., Nakagawa H., Calame J., Po S., Spector P., Lustgarten D., Herring L., Lazzara R., Jackman W. Coronary sinus-ventricular accessory connections producing posteroseptal and left accessory pathways. Circulation 2002;106:1362–1367.

Поступила 10.06.15 (Received 10.06.15)

Окончание. Начало на стр. 90

Стоимость публикации одного тезиса (одна работа) – 400 руб. (сумма не включает стоимость сборника тезисов). Все суммы включают НДС.

Реквизиты для перечисления средств за публикацию тезисов:

Фонд содействия развитию кардиологии «Кардиопрогресс».

127106, Москва, Гостиничный проезд, дом 6, корпус 2, оф. 213,

ИНН/КПП 7715491092/771501001

ОГРН 1127799005179

Банковские реквизиты: р/с № 40703810938120000359 в ОАО «Сбербанк

России» г. Москва, БИК 044525225, к/с 30101810400000000225

Пожалуйста, указывайте в квитанции назначение платежа. Например: взнос

за публикацию тезисов Иванова И.И. в материалах Московского междуна-

родного Форума кардиологов 2016.

ВНИМАНИЕ! Тезисы должны быть получены Оргкомитетом до 15 февраля 2016 г. Убедительная просьба, заблаговременно подавать ваши тезисы. Тезисы, полученные позднее указанной даты, рассматриваться не будут.

Выставка

Для производителей лекарственных препаратов и медицинского оборудования будут организованы:

- Сателлитные симпозиумы;

- Выставка лекарственных препаратов, современного медицинского оборудования, специализированных изданий, изделий медицинского назначения.

E-mail для заявки на участие в научной программе: programma.cardio@gmail.com

E-mail для заявки на участие в выставке: vistavka.cardio@gmail.com

Проживание

Проживание иногородних участников планируется в ближайших к месту проведения Форума гостиницах «Спутник», «Салют» и др. Официальным туроператором (бронирование гостиниц, организация трансфера и культурная программа) является ДМС. По вопросам бронирования гостиницы, трансфера и культурной программы обращаться к Смирновой Надежде тел: +7 495 664 3024, +7 929 960 6092, +7 903 107 9716,

E-mail: NSmirnova@d-m-c.ru.

Бронирование номеров будет осуществляться только для тех участников Форума, которые оплатили стоимость брони.

Свидетельства с кредитными часами

По завершению Форума все зарегистрированные участники получают индивидуальные свидетельства в рамках непрерывного медицинского образования Минздрава РФ с 15 кредитными часами.

Регистрация

Регистрационные взносы для участия делегатов в работе V Международного форума кардиологов и терапевтов не требуются. При этом все зарегистрированные делегаты получают портфель участника также без оплаты. Регистрационную форму необходимо выслать в Оргкомитет до 3 марта 2016 г по электронному адресу: registraciya.cardio@gmail.com.