

## Случай успешного восстановления и поддержания синусового ритма у пациента с длительно персистирующей (на протяжении 21 года) формой фибрилляции предсердий методом радиочастотной абляции

Н.П. ДОРОФЕЕВА, Р.С. ОВЧИННИКОВ, А.В. КОНЕВ, Е.Г. ЖЕЛЯКОВ, М.С. РЫБАЧЕНКО, Г.В. ЧУДИНОВ, А.А. КОРНИЕНКО, А.В. АРДАШЕВ

Федеральный научно-клинический центр специализированных видов медицинской помощи и медицинских технологий ФМБА России, 115682 Москва, бул. Ореховый, 28; Москва; ГБУРО Ростовская областная клиническая больница, Ростов-на-Дону; ФГБУЗ «Южный окружной медицинский центр ФМБА», клиническая больница №1, Ростов-на-Дону

### Successful Restoration by Radiofrequency Ablation and Maintenance of Sinus Rhythm in a Patient With Longstanding (for 21 years) Persistent Atrial Fibrillation

N.P. DOROFEEVA, R.S. OVCHINNIKOV, A.V. KONEV, E.G. ZHELYAKOV, M.S. RYBACHENKO, G.V. CHUDYNOV, A.A. KORNIENKO, A.V. ARDASHEV

Department of Cardiology FGBU DPO Institute for Advanced Studies of FMBA of Russia, Orekhoviy boulevard 28, 115682 Moscow, Russia

---

Приводится клиническое наблюдение пациента с длительно персистирующей (на протяжении 21 года) формой фибрилляции предсердий (ФП), оценивается результат радиочастотной катетерной абляции.

*Ключевые слова:* радиочастотная катетерная абляция, персистирующая фибрилляция предсердий.

**Clinical observation of a patient with atrial fibrillation persisting throughout 21 years is presented with discussion of results of radiofrequency catheter ablation.**

*Key words:* radiofrequency catheter ablation; chronic atrial fibrillation.

---

В практике кардиолога нередки клинические ситуации, когда для обследования и лечения поступает пациент молодого возраста с длительно персистирующей формой фибрилляции предсердий (ФП). При этом врачу предстоит сделать выбор между стратегиями контроля ритма (восстанавливать и удерживать синусовый ритм) и контроля частоты сердечных сокращений (ЧСС).

Приводим клинический случай эффективного восстановления и поддержания синусового ритма при длительно персистирующей форме ФП.

Пациент Б., 28 лет, обратился в ФГБУ ФНКЦ ФМБА России в апреле 2011 г. с жалобами на ощущение перебоев в работе сердца, одышку при обычной физической нагрузке. В 1990 г. в возрасте 7 лет при профилактическом осмотре была впервые выявлена бессимптомная ФП с ЧСС 80–120 уд/мин (рис. 1).

По данным эхокардиографии (ЭхоКГ) от 1990 г., структурные изменения сердца не были выявлены. Пациент был госпитализирован по месту жительства, где в течение 20 дней получал мексикор 300 мг/сут и пропранолол 30 мг/сут без эффекта с последующей отменой на амбулаторном этапе. В 2001 г. повторно госпитализирован по месту жительства для обследования по направлению районного военкомата. Состояние расценено как удовлетворительное. Выписан с диагнозом: «постмиокардитический кардиосклероз; мерцательная аритмия, постоянная форма, нормосистолия, без недостаточности кровообращения». До 2008 г.

состояние пациента оставалось удовлетворительным на фоне сохраняющейся ФП. Медикаментозная коррекция аритмии не проводилась. Со слов пациента, занимался спортом. С 10 лет до настоящего времени курит по 20 сигарет в сутки.

В мае 2008 г. в возрасте 25 лет впервые появились внезапные головокружения продолжительностью до 5 с при обычной физической нагрузке, сопровождающиеся резкой одышкой и страхом смерти. В связи с этим госпитализирован по месту жительства с диагнозом: идиопатическое нарушение ритма по типу ФП, тахисистолическая форма с пресинкопе. Хроническая сердечная недостаточность (ХСН) I стадии (I функциональный класс по классификации NYHA). При обследовании на электрокардиограмме (ЭКГ) определялась ФП с ЧСС 75–150 уд/мин (рис. 2).

Заключение по результатам суточного мониторирования ЭКГ по Холтеру от 2008 г.: ФП с ЧСС 41–181 уд/мин, зарегистрировано 46 пауз преимущественно во время ночного сна продолжительностью более 2 с. По данным ЭхоКГ, размер левого предсердия (ЛП) 39 мм, значимых изменений морфологических и функциональных характеристик миокарда не выявлено. Гормоны щитовидной железы в пределах нормы. При эзофагогастроуденоскопии впервые диагностированы язва луковицы двенадцатиперстной кишки (подострая стадия), эрозивный антральный гастродуоденит. В отделении проводилась противоязвенная терапия; антиаритмические препараты не применялись. Головокружение и одышка в течение последующих 2,5 года не рецидивировали, за медицинской помощью не обращался, регулярной лекарственной терапии не получал.

В феврале 2011 г. в связи с возобновлением одышки при ходьбе обследован по месту жительства. По результатам мониторинга ЭКГ по Холтеру (рис. 3) определялись ФП, тахисистолическая форма со средней частотой желудочковых сокращений 98 уд/мин, максимальной — 227 (при психоэмоциональной нагрузке), минимальной — 44 уд/мин (во время сна). Зафиксированы аберрантные желудочковые комплексы (одиночные, парные, групповые, всего 1435) по типу тахизависимой блокады правой ножки пучка Гиса. Эктопическая активность представлена 188 полиморфными (2 морфологических типа) желудочковыми экстрасистолами (одиночные, парные и 5 эпизодов желудочковой тахикардии с максимальной ЧСС 234 уд/мин при физической нагрузке, сопровождающейся одышкой и болью в области сердца). Паузы не зарегистрированы. По данным ЭхоКГ от февраля 2011 г., размер ЛП 38 мм.

Пациент был направлен на консультацию в Клиническую больницу №83 ФМБА России. При поступлении состояние удовлетворительное, индекс массы тела 29 кг/м<sup>2</sup>, пастозность голеней и стоп. Тоны сердца аритмичные, шумов не выслушивается. Артериальное давление 140/80 мм рт.ст., средняя ЧСС 88 уд/мин, пульс 76 в минуту, дефицит пульса 12 ударов. ХСН II (II функциональный класс по классификации NYHA).

**Эндокардиальное электрофизиологическое исследование (эндоЭФИ) и радиочастотная абляция (РЧА) по поводу ФП.** Прогрессирование ХСН нами трактовалась в рамках длительно персистирующей ФП. На этапе эндоЭФИ регистрировалась ФП, средняя ЧСС 78 уд/мин, блокада передневерхнего разветвления левой ножки пучка Гиса, комплекс QRS 94 мс, интервал QT 390 мс. После предварительной подготовки пациента амиодароном и варфарином 22.04.11 — РЧА очага ФП. После верификации отсутствия внутривентрикулярных тромбов под контролем внутрисердечной ЭхоКГ и рентгена выполнена транс-септальная пункция. Через интродьюсер в ЛП проведен абляционный катетер. Выполнена трехмерная анатомическая реконструкция ЛП (объем 96 мл).

На этапе выполнения РЧА в области свода, устьев левых верхней и нижней легочных вен, правых верхней и нижней легочных вен, митрального истмуса, каринны, нижнесептального истмуса ЛП, задней и передней стенки ЛП были нанесены линейные радиочастотные воздействия (мощность 43 Вт, температура 45 °С, длительность 55 мин). Затем катетер был позиционирован в коронарный синус, где выполнена его радиочастотная изоляция на всем протяжении (мощность 30 Вт, температура 45 °С, длительность 15 мин). Внутривенно введен пропופол 100 мг, выполнена наружная кардиоверсия

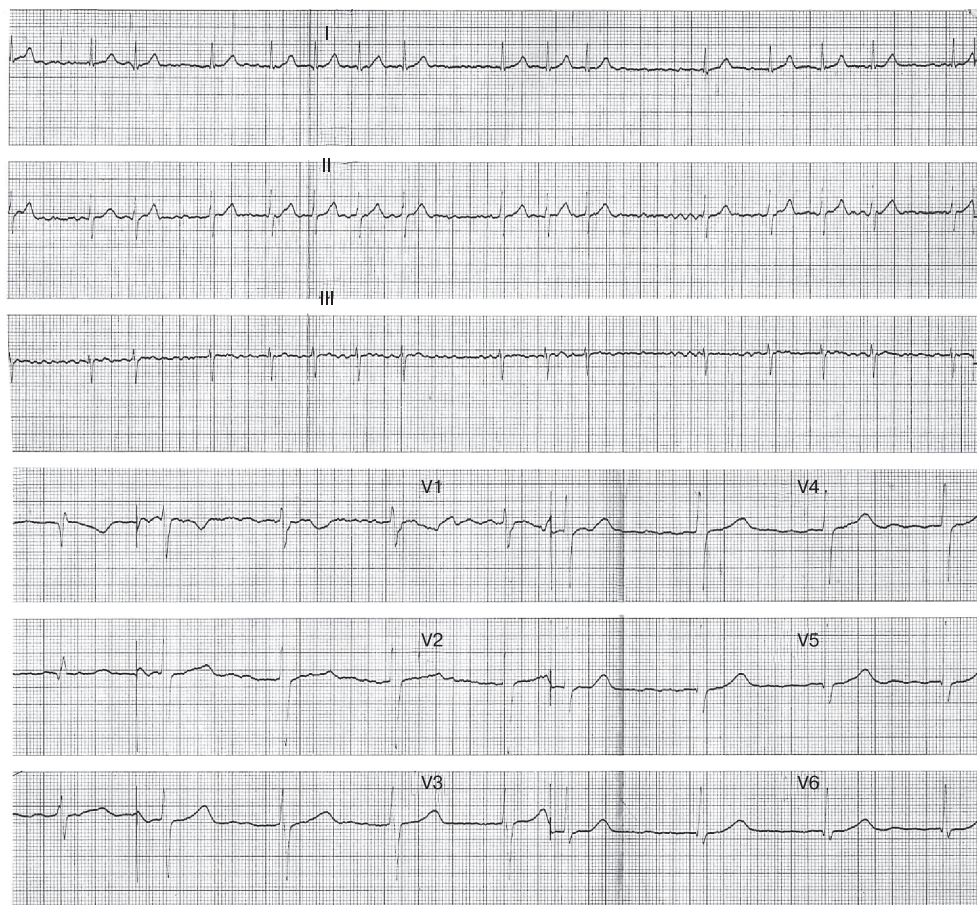


Рис. 1. Электрокардиограмма больного Б. в возрасте 7 лет (1990 г.).



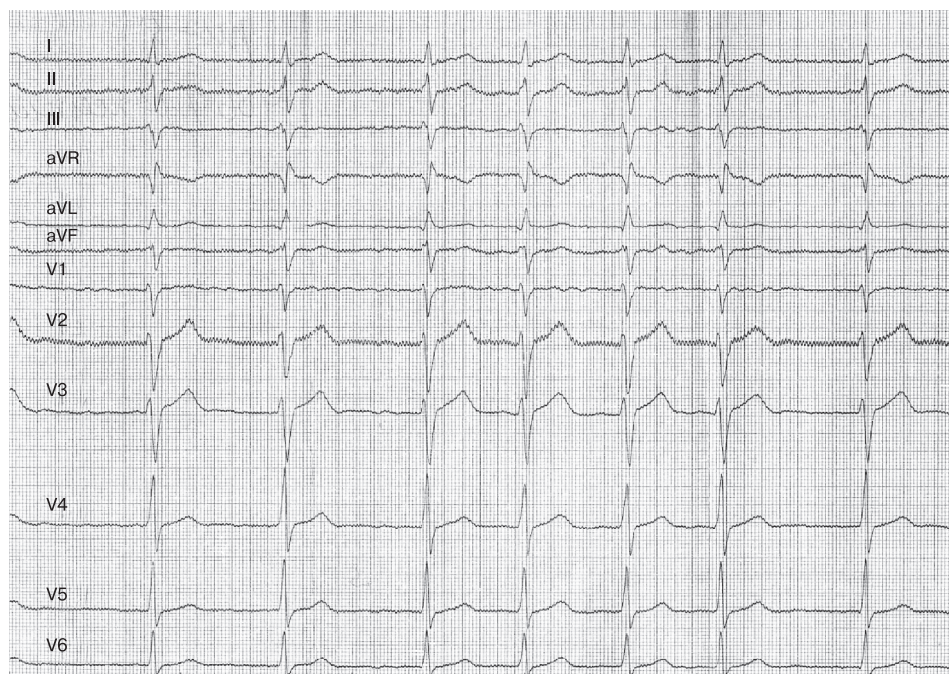

Рис. 2. Электрокардиограмма больного Б. в возрасте 25 лет (2008 г.).

разрядом дефибриллятора 150 Дж, восстановлен синусовый ритм.

При контрольном эндоЭФИ в ходе эндокардиальной ревизии в области задней стенки ЛП, а также в зоне устьев легочных вен электрическая активность не определялась.

**Амбулаторное наблюдение после РЧА.** После выписки в течение 8 мес пациент принимал амиодарон 200 мг/сут, варфарин 3,75 мг/сут (международное нормализованное отношение от 2 до 3) с последующей полной отменой в связи с сохранением стойкого синусового ритма с ЧСС 65–75 уд/мин.

В январе 2012 г. пациенту были выполнены контрольные обследования. По данным осмотра, состояние удовлетворительное. Жалоб не предъявляет. Артериальное давление 130/80 мм рт.ст., ЧСС 78 уд/мин, признаков сердечной недостаточности нет. На ЭКГ синусовый ритм с ЧСС 82 уд/мин (рис. 4).

По данным ЭхоКГ, размер ЛП 37 мм. По данным мультиспиральной компьютерной ангиографии, контрастирование ЛП и его ушек равномерное, без дефектов, ЛП не увеличено: переднезадний размер 43 мм, объем ЛП с учетом ушка 106 мл.

На момент повторного инструментального и физического обследования по месту жительства (Ростовская область) в мае 2013 г. (2 года после РЧА) у больного сохраняется стойкий синусовый ритм. Варфарин и антиаритмическую терапию (ААТ) не получает.

Представленное наблюдение описывает успешно выполненную РЧА у молодого пациента с длительно (в течение 21 года) персистирующей формой ФП.

Использование фармакологического подхода для поддержания синусового ритма у пациентов с ФП в значи-

тельной степени лимитируется недостаточной эффективностью антиаритмических препаратов и возможными побочными эффектами от их применения [1–8]. В настоящее время, согласно руководству АСС/АНА/ЕАС по лечению ФП (2011), РЧА относится к стандартной методике при лечении пациентов с пароксизмальными формами этой аритмии в отсутствие выраженной структурной патологии сердца [1].

При лечении пациентов с постоянной формой ФП существуют 2 различных тактических подхода: поддержание синусового ритма или контроль частоты желудочковых сокращений. Эффективность обоих подходов достоверно не различается по летальности [4–6, 9]. Однако пациенты с постоянной и длительно персистирующей формами ФП по этиологии, механизмам возникновения, выраженности клинических проявлений аритмического синдрома и возрасту составляют неоднородную группу. Выбор стратегии контроля ЧСС у пациентов трудоспособного возраста в отсутствие или с минимальными проявлениями структурной патологии сердца на фоне длительно персистирующей ФП нам представляется неоправданным [10–15, 16]. Этим и была обусловлена тактика лечения нашего больного, имевшая целью восстановление синусового ритма.

Мы предполагали, что восстановление и сохранение синусового ритма у нашего пациента будет ключевым моментом, определяющим благоприятное влияние на выраженность структурного ремоделирования миокарда [2], минимизацию риска развития тромбоэмболических осложнений и прогрессирования ХСН, что в итоге определит и благоприятный отдаленный прогноз в отношении течения аритмического синдрома и улучшение качества жизни пациента.



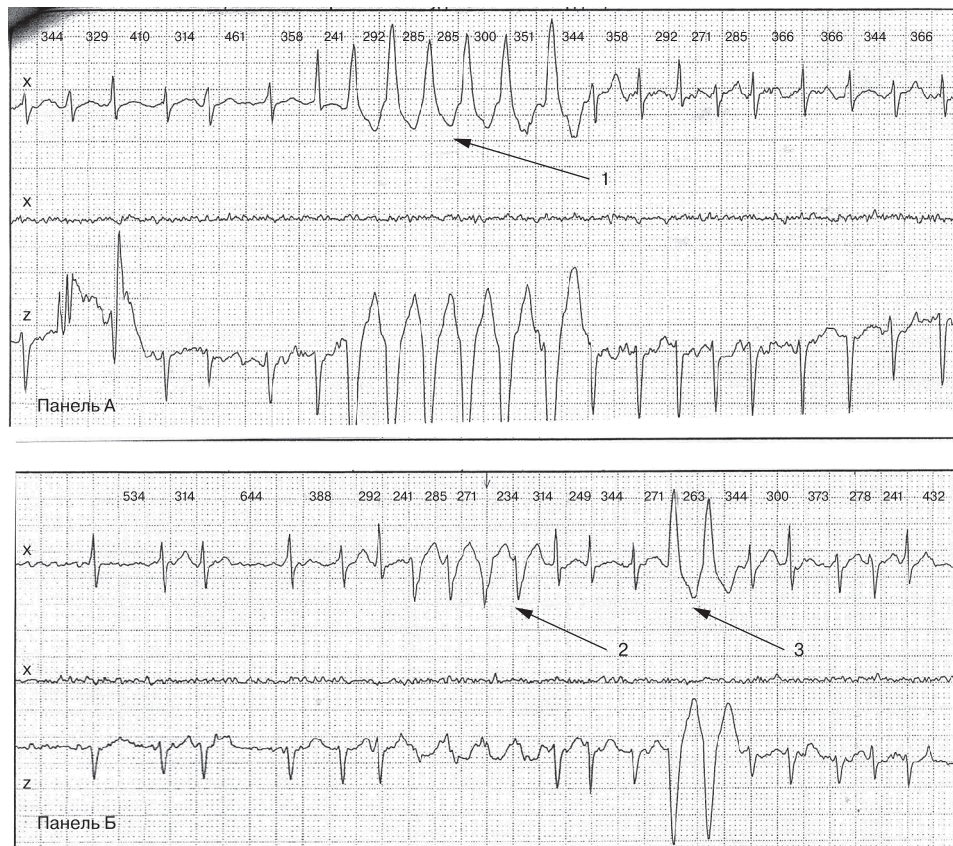


Рис. 3. Электрокардиограмма больного Б. при мониторинге по холтеру (февраль 2011 г.). А — эпизод желудочковой тахикардии из 6 комплексов (обозначен цифрой 1); Б — групповые аберрантные желудочковые комплексы (обозначены цифрой 2) и парная желудочковая экстрасистолия (обозначена цифрой 3).

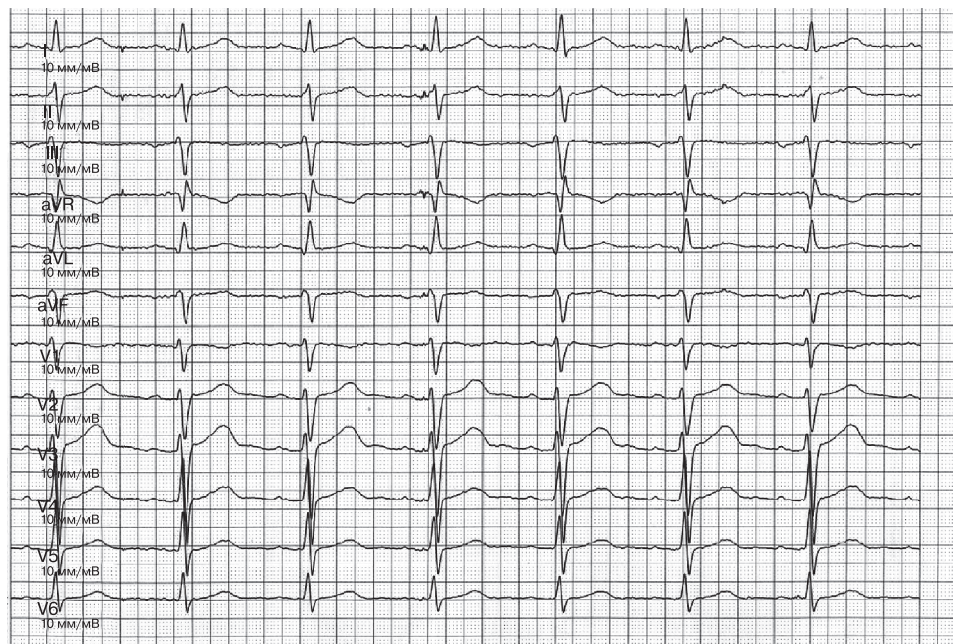


Рис. 4. Электрокардиограмма больного Б., январь 2012 г. (8 мес после РЧА).

РЧА — радиочастотная абляция.

В данном клиническом примере на этапе выполнения РЧА были произведены успешные радиочастотные воздействия в области свода, устьев легочных вен, митрального истмуса, карины, нижнесептального истмуса ЛП, задней и передней стенки ЛП, а также радиочастотная изоляция коронарного синуса, после чего была выполнена эффективная наружная кардиоверсия.

Особенностью раннего послеоперационного периода у нашего больного явилось безрецидивное течение аритмического синдрома. По нашим данным, различные наджелудочковые нарушения ритма в раннем послеоперационном периоде возникают у 55% пациентов [15]. Комбинация РЧА очага ФП и ААТ приводит к тому, что уже через 6 мес после РЧА среди оперированных нами пациентов наджелудочковые нарушения ритма наблюдались только у 4%. Мы считаем, что использование этого комбинированного подхода, включающего РЧА и ААТ, в первые месяцы после интервенционного лечения обеспечивает долгосрочный позитивный клинический эффект и является оптимальной тактикой для поддержания устойчивого синусового ритма. В течение 8 мес после хирургического лечения (РЧА) наш пациент принимал амиодарон (200 мг/сут) и варфарин (3,75 мг/сут) с последующей их полной отменой.

Мы считаем далекой от совершенства существующую классификацию ФП. Доказательством тому может служить необходимость расценивать ФП постоянной, если врачом и пациентом принято решение о неце-

лесообразности восстановления синусового ритма на протяжении, например 21 года непрерывного течения. Если врачом или пациентом принимается решение о проведении мероприятий, направленных на восстановление и поддержание синусового ритма у такого же больного, как в нашем клиническом случае (например, методом РЧА и электрической кардиоверсией), успешное восстановление синусового ритма превращает трактовку клинического течения ФП в длительно персистирующий вариант.

Согласно немногочисленным данным, эффективность РЧА при постоянной форме ФП в сочетании с ААТ колеблется от 67% [9] до 82–86% [12–14], что чрезвычайно оптимистично. Наш опыт свидетельствует, что эффективность РЧА при постоянной форме ФП может достигать 86% [15], по результатам 42-месячного наблюдения, и 80% за период 5-летнего мониторинга [16].

Ближайшие и отдаленные результаты комбинированного (интервенционного, медикаментозного и электроимпульсного) лечения молодого пациента с постоянной формой ФП и нормальными морфофункциональными характеристиками миокарда методом РЧА с использованием методики, сочетающей в себе как изоляцию легочных вен, так и модификацию анатомического субстрата в ЛП, свидетельствуют о ее высокой эффективности (на протяжении 2 лет динамического наблюдения) и позволяют рассматривать этот подход как многообещающий метод лечения таких пациентов.

#### Сведения об авторах:

**ФГБУ Федеральный научно-клинический центр ФМБА России, Москва**

*Отделение рентгенхирургии-2*

Ардашев А.В. - д.м.н., проф., зав. отделением.

Желяков Е.Г. - к.м.н., врач-хирург.

Конев А.В. - к.м.н., врач-кардиолог.

Рыбаченко М.С. - к.м.н., врач-хирург.

Овчинников Р.С. - к.м.н., врач-кардиохирург.

**Клиническая больница №1 ФГБУЗ Южный окружной медицинский центр ФМБА, Москва**

Дорофеева Н.П. - д.м.н. врач-кардиолог, зав. кардиологическим отделением.

**Ростовская областная клиническая больница**

*Отделение хирургического лечения сложных нарушений ритма сердца и электрокардиостимуляции*

Чудинов Г. В. - д.м.н.

Корниенко А.А. - к.м.н.

E-mail: romzec@yandex.ru

## ЛИТЕРАТУРА

1. 2011 ACCF/AHA/HRS focused updates incorporated into the ACC/AHA/ESC 2006 guidelines for the management of patients with atrial fibrillation: full text: a report of the American College of Cardiology. American Heart Association Task Force on practice guidelines and the European Society of Cardiology Committee for Practice Guidelines, *J Am Coll Cardiol* 2011;57:1330–1337.
2. Pappone C., Oreto G., Rosanio S. et al. Atrial electroanatomic remodeling after circumferential radiofrequency pulmonary vein ablation: efficacy of an anatomic approach in a large cohort of patients with atrial fibrillation. *Circulation* 2001;104:2539–2544.
3. Haisaguerre M., Jais P., Shah D.C. et al. Spontaneous initiation of atrial fibrillation by ectopic beats originating in the pulmonary veins. *N Engl J Med* 1998;339:659–666.
4. Pappone C., Rosanio S., Augello G. et al. Mortality, morbidity, and quality of life after circumferential pulmonary vein ablation for atrial fibrillation: outcomes from a controlled nonrandomized long-term study. *J Am Coll Cardiol* 2003;42:185–197.
5. Corley S.D., Epstein A.E., DiMarco J.P. et al. Relationships between sinus rhythm, treatment, and survival in the Atrial Fibrillation FollowUp Investigation of Rhythm Management (AFFIRM) study. *Circulation* 2004;110:1509–1513.
6. The AFFIRM Investigators. Relationships between sinus rhythm,

- treatment, and survival in the atrial fibrillation follow-up investigation of rhythm management (AFFIRM) study. *Circulation* 2004;109:1509 e13.
7. *Prüchett E.L., Anderson J.L.* Antiarrhythmic strategies for the chronic management of supraventricular tachycardias. *Am J Cardiol* 1988;62: 1D—2D.
  8. *Roy D., Talajic M., Dorian P.* et al. Amiodarone to prevent recurrence of atrial fibrillation. Canadian Trial of Atrial Fibrillation Investigators. *N Engl J Med* 2000;342:913—920.
  9. *Hohnloser S.H., Kuck K.H., Lilienthal J.* Rhythm or rate control in atrial fibrillation-pharmacological intervention in atrial fibrillation (PIAF): a randomised trial. *Lancet* 2000;356:1789—1794.
  10. *Haissaguerre M., Jais P., Shah D.C.* et al. Right and left atrial radiofrequency catheter therapy of paroxysmal atrial fibrillation. *J Cardiovasc Electrophysiol* 1996;7:1132—1144.
  11. *Nilsson B., Chen X., Pehrson S., Svendsen J.H.* The effectiveness of a high output/short duration radiofrequency current application technique in segmental pulmonary vein isolation for atrial fibrillation. *Europace* 2006;8:962—965.
  12. *Sanders P., Hocini M., Jaïs P.* et al. Complete isolation of the pulmonary veins and posterior left atrium in chronic atrial fibrillation. Long-term clinical outcome. *Eur Heart J* 2007;8:1862—1871.
  13. *Seow S.-C., Lim T.-W., Koay C.-H.* et al. Efficacy and late recurrences with wide electrical pulmonary vein isolation for persistent and permanent atrial fibrillation. *Europace* 2007;9:1129—1133.
  14. *Ревишвили А.Ш.* и др. Отдаленные результаты интервенционного лечения стабильной и хронической форм фибрилляции предсердий. *Вестник аритмологии* 2006;45:27—34.
  15. *Ардашев А.В., Желяков Е.Г., Долгушина Е.А., Рыбаченко М.С., Мангутов Д.А., Конев А.В., Волошко С.В., Врублевский О.Ю., Крючко М.В., Ливенцева Э.Н.* Радиочастотная катетерная абляция хронической формы фибрилляции предсердий методом изоляции легочных вен и анатомической модификации субстрата аритмии. *Кардиология* 2008;12:34—41.
  16. *Ардашев А.В., Желяков Е.Г., Дуляков Д.В., Конев А.В., Рыбаченко М.С., Глухова В.Л., Головина Г.А., Скуратова М.А., Финько В.А., Беленков Ю.Н.* Радиочастотная катетерная абляция пациентов с длительно персистирующей формой фибрилляции предсердий: клинические результаты 5-летнего наблюдения. *Кардиология* 2013;6:4—11.

Поступила 09.09.13