

Лапароскопическая и робот-ассистированная хирургия печени и поджелудочной железы

DOI: 10.16931/1995-5464.2018130-37

Лапароскопические технологии в хирургии новообразований печени и поджелудочной железы

Восканян С.Э., Артемьев А.И., Найденов Е.В. *,
Забезжинский Д.А., Шабалин М.В., Утешев И.Ю.

ФГБУ “Государственный научный центр Российской Федерации – Федеральный медицинский биофизический центр им. А.И. Бурназяна Федерального медико-биологического агентства”;
123098, г. Москва, ул. Маршала Новикова, д. 23, Российская Федерация

Цель. Изучить непосредственные результаты применения лапароскопических методик и показать их обоснованность в хирургическом лечении новообразований печени и поджелудочной железы.

Материал и методы. С использованием лапароскопических технологий оперативное лечение было проведено 60 пациентам с новообразованиями печени и 44 пациентам с новообразованиями поджелудочной железы. Проспективные группы сравнения составили пациенты, оперативное лечение которых выполняли открытым способом.

Результаты. Общая частота послеоперационных осложнений после лапароскопических вмешательств на печени составила 8,3% и была статистически значимо меньше по сравнению с открытыми вмешательствами. Не выявлено различий в частоте пострезекционной печеночной недостаточности и билиарных осложнений (ISGLS, 2011) у перенесших лапароскопические и открытые вмешательства на печени. Общая частота осложнений после лапароскопических вмешательств на поджелудочной железе составила 6,8% и была статистически значимо меньше по сравнению со стандартными вмешательствами. Частота послеоперационных свищей (ISGPF, 2005) составила 4,5% (Grade A – 2,3%, Grade B – 2,3%), что значимо меньше, чем при открытых вмешательствах – 29,5% (Grade A – 15,9%, Grade B – 16,5%). Продолжительность пребывания больных в стационаре после лапароскопических вмешательств была меньше по сравнению со стандартными вмешательствами в обеих группах больных. Госпитальной летальности не было.

Заключение. Применение лапароскопических технологий в хирургии новообразований печени и поджелудочной железы приводит к значимому уменьшению общей частоты послеоперационных осложнений, ускорению реабилитации больных и уменьшению продолжительности пребывания в стационаре после операции. Выполнение лапароскопической корпорокаудальной резекции поджелудочной железы привело к уменьшению частоты послеоперационных панкреатических свищей Grade A и особенно Grade B.

Ключевые слова: печень, поджелудочная железа, лапароскопическая резекция, осложнения, печеночная недостаточность, панкреатический свищ.

Ссылка для цитирования: Восканян С.Э., Артемьев А.И., Найденов Е.В., Забезжинский Д.А., Шабалин М.В., Утешев И.Ю. Лапароскопические технологии в хирургии новообразований печени и поджелудочной железы. *Анналы хирургической гепатологии.* 2018; 23 (1): 30–37. DOI: 10.16931/1995-5464.2018130-37.

Laparoscopic Surgery for Liver and Pancreatic Neoplasms

Voskanyan S.E., Artemiyev A.I., Naydenov E.V. *,
Zabehzhinsky D.A., Shabalin M.V., Uteshev I. Yu.

State Research Center Burnazyan FMBC of the FMBA of Russia; 23, Marshal Novikov str., Moscow, 123098, Russian Federation

Aim. To analyze early outcomes of laparoscopic surgery and to show their advisability in surgical treatment of liver and pancreatic neoplasms.

Material and Methods. There were 60 patients with liver tumors and 44 patients with pancreatic neoplasms who underwent laparoscopic surgery. Prospective control groups consisted of patients after conventional procedures.

Results. Overall incidence of postoperative complications was 8.3% after laparoscopic liver interventions that was significantly less than in open procedures. Incidence of post-resection liver failure and biliary complications (ISGLS, 2011) was similar after laparoscopic and open liver interventions. Overall complication rate after laparoscopic pancreatic surgery was 6.8% that was significantly lower compared with standard interventions. Incidence of postoperative fistula (ISGPF, 2005) was 4.5% (Grade A – 2.3%, Grade B – 2.3%), that was significantly less than in

open surgery 29.5% (Grade A – 15.9%, Grade B – 16.5%). The length of hospital-stay after laparoscopic interventions was less than after open procedures in both groups of patients. There was no in-hospital mortality.

Conclusion. Laparoscopic surgery for liver and pancreatic neoplasms is associated with significantly reduced overall morbidity and postoperative hospital-stay, accelerated rehabilitation. Laparoscopic pancreatectomy decreases incidence of postoperative pancreatic fistulae Grade A and, especially, Grade B.

Keywords: liver, pancreas, laparoscopic resection, complications, liver failure, pancreatic fistula.

For citation: Voskanyan S.E., Artemiyev A.I., Naydenov E.V., Zabezhinsky D.A., Shabalin M.V., Uteshev I.Yu. Laparoscopic Surgery for Liver and Pancreatic Neoplasms. *Annaly khirurgicheskoy gepatologii = Annals of HPB surgery*. 2018; 23 (1): 30–37. (In Russian). DOI: 10.16931/1995-5464.2018130-37.

● Введение

Благодаря технологическим разработкам и совершенствованию эндоскопической техники лапароскопические резекции печени и поджелудочной железы (ПЖ) в последнее время считают операциями выбора и все чаще применяют во всем мире [1]. В большинстве исследований описано, что применение лапароскопических технологий в хирургии печени и ПЖ является безопасным, выполнимым и приводит к сопоставимым с открытыми операциями

результатам, в том числе онкологическим [2]. Лапароскопические вмешательства приводят к уменьшению болевого синдрома, уменьшению числа и тяжести послеоперационных осложнений, продолжительности пребывания в стационаре после операции и хорошим косметическим результатам по сравнению с открытыми операциями [1, 3–7]. В настоящее время показания к лапароскопическим операциям на печени и ПЖ практически соответствуют показаниям к открытым вмешательствам. Показаниями к ла-

Сведения об авторах [Authors info]

Восканян Сергей Эдуардович – доктор мед. наук, заместитель главного врача по хирургической помощи, руководитель Центра хирургии и трансплантологии ФГБУ “ГНЦ ФМБЦ им. А.И. Бурназяна ФМБА России”, заведующий кафедрой хирургии с курсами онкохирургии, эндоскопии, хирургической патологии, клинической трансплантологии и органного донорства ИППО ФГБУ “ГНЦ ФМБЦ им. А.И. Бурназяна ФМБА России”.

Артемьев Алексей Игоревич – канд. мед. наук, заведующий хирургическим отделением Центра хирургии и трансплантологии ФГБУ “ГНЦ ФМБЦ им. А.И. Бурназяна ФМБА России”.

Найденев Евгений Владимирович – канд. мед. наук, врач-хирург хирургического отделения, старший научный сотрудник лаборатории новых хирургических технологий Центра хирургии и трансплантологии ФГБУ “ГНЦ ФМБЦ им. А.И. Бурназяна ФМБА России”.

Забезинский Дмитрий Александрович – канд. мед. наук, врач-хирург хирургического отделения Центра хирургии и трансплантологии ФГБУ “ГНЦ ФМБЦ им. А.И. Бурназяна ФМБА России”.

Шабалин Максим Вячеславович – врач-хирург хирургического отделения Центра хирургии и трансплантологии ФГБУ “ГНЦ ФМБЦ им. А.И. Бурназяна ФМБА России”.

Утешев Игорь Юрьевич – аспирант кафедры хирургии с курсами онкохирургии, эндоскопии, хирургической патологии, клинической трансплантологии и органного донорства ИППО ФГБУ “ГНЦ ФМБЦ им. А.И. Бурназяна ФМБА России”.

Для корреспонденции *: Найденев Евгений Владимирович – 123098, г. Москва, ул. Маршала Новикова, д. 23, Российская Федерация. Тел.: 8-499-199-95-61. E-mail: e.v.naydenov@mail.ru

Voskanyan Sergey Eduardovich – Doct. of Med. Sci., Deputy Chief Physician for Surgical Care, Head of Surgery and Transplantation Center of State Research Center Burnazyan FMBC of the FMBA of Russia, Head of the Department of Surgery with Courses of Oncosurgery, Endoscopy, Surgical Pathology, Clinical Transplantology and Organ Donation of the Institute of Postgraduate Professional Education, State Research Center Burnazyan FMBC of the FMBA of Russia, Moscow.

Artemiyev Alexey Igorevich – Cand. of Med. Sci., Head of the Surgical Department of Surgery and Transplantation Center, State Research Center Burnazyan FMBC of the FMBA of Russia, Moscow.

Naydenov Evgeny Vladimirovich – Cand. of Med. Sci., Surgeon at the Surgical Department, Senior Researcher of the Laboratory of New Surgical Technologies, Surgery and Transplantation Center, State Research Center Burnazyan FMBC of the FMBA of Russia, Moscow.

Zabezhinsky Dmitry Alexandrovich – Cand. of Med. Sci., Surgeon at the Surgical Department of Surgery and Transplantation Center, State Research Center Burnazyan FMBC of the FMBA of Russia, Moscow.

Shabalin Maxim Vyacheslavovich – Surgeon at the Surgical Department of Surgery and Transplantation Center, State Research Center Burnazyan FMBC of the FMBA of Russia, Moscow.

Uteshev Igor Yurievich – Postgraduate Student of the Department of Surgery with Courses of Oncosurgery, Endoscopy, Surgical Pathology, Clinical Transplantology and Organ Donation of the Institute of Postgraduate Professional Education, State Research Center Burnazyan FMBC of the FMBA of Russia, Moscow.

For correspondence *: Naydenov Evgeny Vladimirovich – 23, Marshal Novikov str., Moscow, 123098, Russian Federation. Phone: +7-499-190-95-61. E-mail: e.v.naydenov@mail.ru

пароскопическим вмешательствам на печени являются доброкачественные новообразования, первичные и метастатические злокачественные поражения печени [7]. Показаниями к лапароскопическим вмешательствам на ПЖ являются доброкачественные, предраковые и злокачественные поражения тела и (или) хвоста ПЖ, такие как хронический панкреатит, эндокринные опухоли, внутрипротоковые папиллярно-муцинозные новообразования, псевдокисты ПЖ, муцинозные и серозные кистозные неоплазии, метастазы рака других органов, а также травмы ПЖ с поражением протоков [8–10]. Причем корпорокаудальные резекции ПЖ составляют порядка трети всех резекций органа [10].

Цель исследования – изучить непосредственные результаты применения лапароскопических методов и показать их обоснованность в хирургии новообразований печени и ПЖ.

● Материал и методы

ФГБУ “ГНЦ ФМБЦ им. А.И. Бурназяна ФМБА России” (г. Москва) является центром с большим потоком (high-volume center) пациен-

тов с заболеваниями печени и ПЖ. С 2009 по 2017 г. выполнено более 1200 резекций печени, 280 трансплантаций печени и около 550 резекций ПЖ. С использованием лапароскопических технологий оперативному лечению были подвергнуты 104 пациента, проходивших стационарное лечение в период с января 2011 г. по ноябрь 2017 г.: 60 пациентам оперативное лечение проведено по поводу новообразований печени (рис. 1), 44 пациентам операции были выполнены по поводу новообразований ПЖ (рис. 2). Структура выявленных новообразований печени представлена в табл. 1, характер выполненных оперативных вмешательств отражен в табл. 2. Резекцию паренхимы печени выполняли с помощью аппаратов Harmonic, Enseal, LigaSure. Клипирование крупных сосудов и желчных протоков выполняли с помощью клип-аппликатора, пересечение и прошивание печеночных вен выполняли аппаратом Echelon (рис. 3).

Проспективную группу сравнения составили 60 пациентов с новообразованиями печени, оперированных открытым способом. Группы больных были сопоставимы по полу, возрасту, кон-

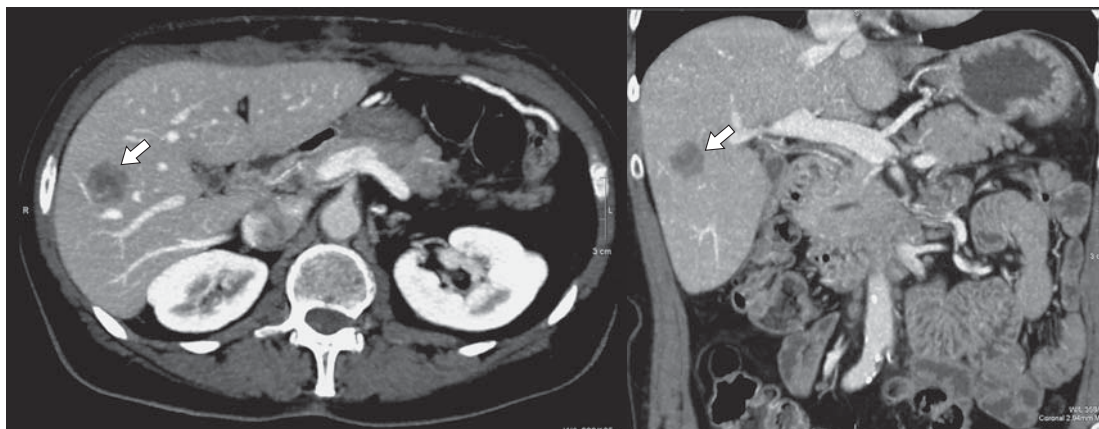


Рис. 1. Компьютерная томограмма. Метастатическое поражение правой доли печени.

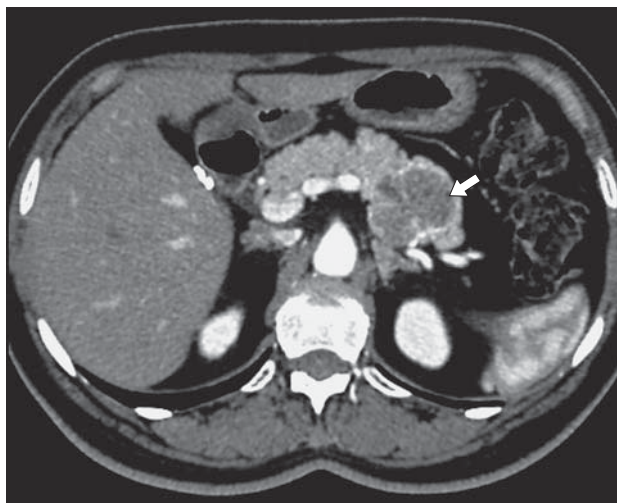

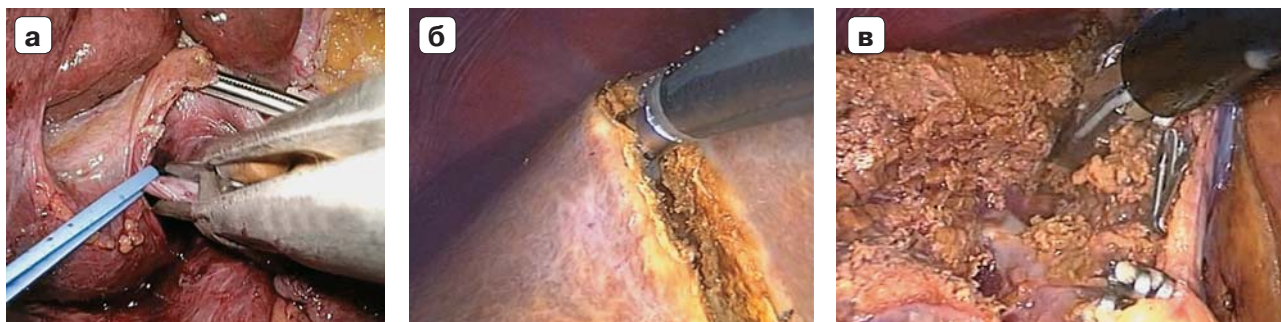Рис. 2. Компьютерная томограмма. Новообразование хвоста ПЖ.

Таблица 1. Характеристика пациентов с новообразованиями печени

Заболевание	Число наблюдений, абс.	
	Лапароскопические вмешательства	Открытые вмешательства
Гепатоцеллюлярный рак без цирроза печени	3	2
Гепатоцеллюлярный рак на фоне цирроза печени	5	7
Холангиоцеллюлярный рак	2	2
Метастазы колоректального рака в печень	28	32
Метастазы неколоректального рака в печень	3	2
Доброкачественные новообразования печени (гемангиома, фолликулярная нодулярная гиперплазия и др.)	19	15
Итого	60	60

Таблица 2. Характеристика выполненных оперативных вмешательств на печени

Оперативное вмешательство	Число наблюдений, абс.	
	Лапароскопические вмешательства	Открытые вмешательства
Правосторонняя гемигепатэктомия	9	10
Левосторонняя гемигепатэктомия	5	9
Резекция левого латерального сектора (S _{II/III})	16	12
Атипичная резекция печени	19	17
Сегментэктомия (S _{II} , S _{III} , S _{IVb} , S _V , S _{VI})	11	12
Итого	60	60

**Рис. 3.** Интраоперационное фото. Этапы лапароскопической правосторонней гемигепатэктомии: а – клипирование правой ветви воротной вены; б, в – рассечение паренхимы печени.

ституциональным параметрам, объему поражения печени, характеру заболевания, объему выполненных оперативных вмешательств, сопутствующим заболеваниям.

Показания к оперативным вмешательствам на ПЖ отражены в табл. 3, объем выполненных операций представлен в табл. 4. Резекцию и прошивание культи органа выполняли с помощью аппарата Echelon, клипирование крупных сосудов осуществляли аппаратом Hemolock (рис. 4). Проспективную группу сравнения составили 44 пациента с новообразованиями ПЖ, оперативное лечение которых выполняли открытым способом. Группы больных были сопоставимы по полу, возрасту, конституциональным параметрам, объему поражения ПЖ, нозологии, объему выполненных оперативных вмешательств, сопутствующим заболеваниям.

Для профилактики печеночной недостаточности после хирургических вмешательств на пе-

чени всем пациентам применяли гепатопротективную терапию [11, 12]. После хирургических вмешательств на ПЖ всем пациентам проводили профилактику острого послеоперационного панкреатита [13–15]. Изучали общую частоту и структуру осложнений, продолжительность пребывания в стационаре после операции, госпитальную летальность. Оценка тяжести послеоперационных осложнений проводили в соответствии с классификацией хирургических осложнений Clavien–Dindo [16]. Частоту и тяжесть пострезекционной печеночной недостаточности оценивали в соответствии с рекомендациями International Study Group of Liver Surgery (ISGLS, 2011) [17]. Билиарные осложнения классифицировали также в соответствии с рекомендациями ISGLS [18]. Частоту развития и тяжесть течения послеоперационных панкреатических свищей оценивали в соответствии с рекомендациями International Study Group on Pancreatic Fistula

Таблица 3. Характеристика пациентов с новообразованиями ПЖ

Заболевание	Число наблюдений, абс.	
	Лапароскопические вмешательства	Открытые вмешательства
Протоковая аденокарцинома	20	29
Нейроэндокринная опухоль	5	3
Метастазы рака почки	3	4
Инсулинома	13	5
Цистаденома ПЖ	3	3
Итого	44	44

Таблица 4. Характеристика выполненных оперативных вмешательств на ПЖ

Оперативное вмешательство	Число наблюдений, абс.	
	Лапароскопические вмешательства	Открытые вмешательства
Дистальная резекция ПЖ со спленэктомией	26	30
Корпорокаудальная резекция с сохранением селезенки	3	6
Энуклеация опухоли	15	8
Итого	44	44

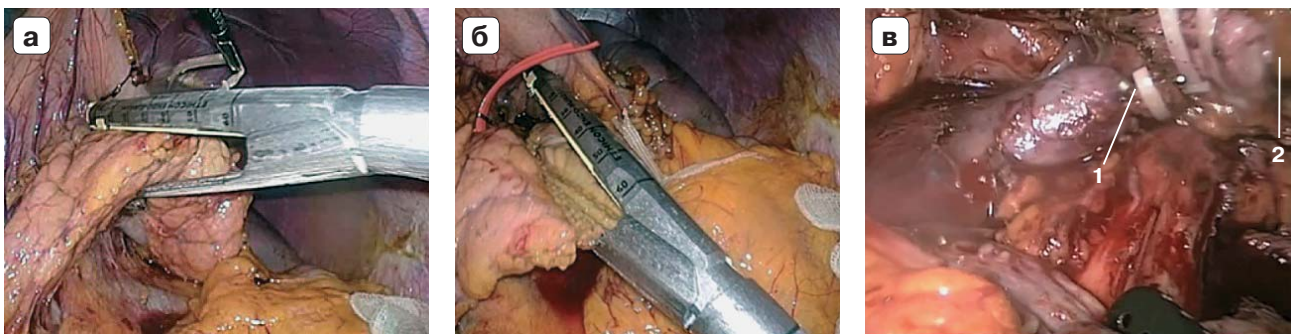


Рис. 4. Интраоперационное фото. Этапы лапароскопической корпорокаудальной резекции ПЖ: а, б – пересечение тела ПЖ; в – селезеночные вена и артерия клипированы и пересечены. 1 – селезеночные вена; 2 – селезеночная артерия.

(ISGPF, 2005) [19]. Количественные данные представлены в виде медианы (межквартильный интервал). Статистическая обработка результатов исследования проведена с помощью пакета прикладных программ Statistica 10.0 (StatSoft inc., США). Статистическую значимость между независимыми группами оценивали с помощью U-критерия Манна–Уитни и критерия χ^2 при уровне статистической значимости $p < 0,05$ [20].

● Результаты

Общая частота послеоперационных осложнений после лапароскопических вмешательств на печени составила 8,3%. Частота осложнений в соответствии с классификацией Clavien–Dindo составила: I – 4,5%, II – 1,7%, IIIA – 1,7% и была значимо меньше по сравнению с открытыми вмешательствами на печени (рис. 5). Частота послеоперационной печеночной недостаточности (ISGLS) после лапароскопических вмешательств составила 1,7% (1 пациент после правосторонней гемигепатэктомии, Grade A). Частота послеоперационной печеночной недостаточности

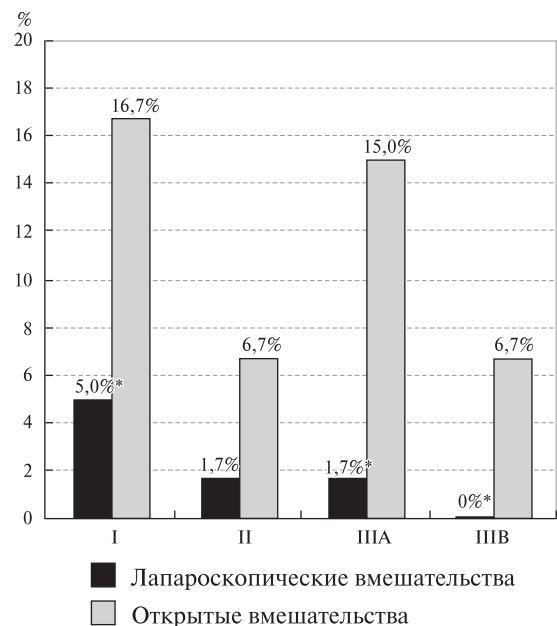


Рис. 5. Диаграмма. Частота осложнений после оперативных вмешательств на печени. Примечание: * – здесь и далее – различия статистически достоверны ($p < 0,05$).

(ISGLS) после открытых вмешательств составила 5% (3 пациента после правосторонней гемигепатэктомии, Grade A).

Частота билиарных осложнений после лапароскопических вмешательств составила 5% (Grade A – 3,3%, Grade B – 1,7%). Частота билиарных осложнений после стандартных вмешательств на печени составила 11,7% (Grade A – 6,7%, Grade B – 5,0%; $p > 0,05$ по сравнению с лапароскопическими вмешательствами). Раневых осложнений после лапароскопических вмешательств отмечено не было, после открытых

операций – 8,3% ($p < 0,05$). Продолжительность пребывания в стационаре после лапароскопических операций на печени составила 7 (5–15) дней, после открытых оперативных вмешательств – 11 (7–24) дней ($p < 0,05$). Госпитальной летальности после оперативных вмешательств на печени в обеих группах больных не было.

Общая частота послеоперационных осложнений после лапароскопических вмешательств на ПЖ составила 6,8%. В соответствии с классификацией Clavien–Dindo частота осложнений составила: I – 4,5%, IIIA – 2,3% и была значительно меньше по сравнению с открытыми вмешательствами на ПЖ (рис. 6). Частота послеоперационных свищей (ISGPF, 2005) составила 4,5% (Grade A – 2,3%, Grade B – 2,3%). При открытых вмешательствах частота послеоперационных панкреатических свищей составила 29,5% (Grade A – 15,9%, Grade B – 16,5%) (рис. 7). Раневых осложнений после лапароскопических резекций ПЖ отмечено не было. Частота раневых осложнений открытых вмешательств на ПЖ составила 15,9%. Продолжительность пребывания в стационаре после лапароскопических вмешательств на ПЖ составила 8 (4–18) дней, после открытых оперативных вмешательств на ПЖ – 13 (7–22) дней ($p < 0,05$). Госпитальной летальности после вмешательств на ПЖ в обеих группах больных не было.

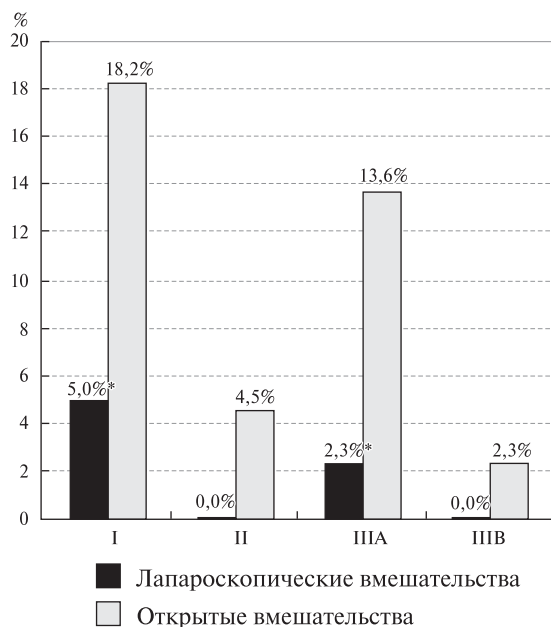


Рис. 6. Диаграмма. Частота осложнений после оперативных вмешательств на ПЖ.

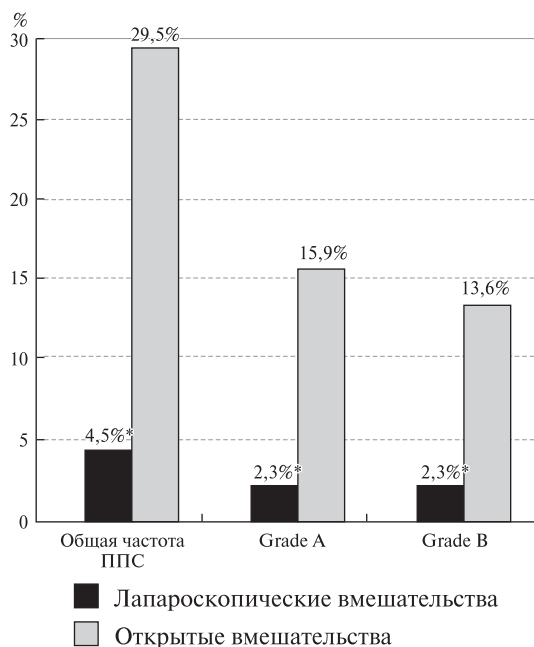


Рис. 7. Диаграмма. Частота формирования панкреатических свищей после операций на ПЖ.

● Заключение

Применение лапароскопических технологий в хирургии новообразований печени и ПЖ приводит к значимому уменьшению общей частоты послеоперационных осложнений, в первую очередь за счет уменьшения числа раневых, плевропюльмональных и других неспецифических осложнений, ускорению реабилитации больных и уменьшению продолжительности пребывания в стационаре после операции. Однако не отмечено влияния на частоту специфических послеоперационных осложнений в хирургической гепатологии, таких как желчеистечение и послеоперационная печеночная недостаточность. При использовании лапароскопических технологий для выполнения корпорокаудальных резекций ПЖ отмечено уменьшение частоты формирования послеоперационных панкреатических свищей Grade A и особенно Grade B.

Лапароскопические вмешательства могут быть методом выбора при новообразованиях передних сегментов печени, левого латерального сектора, а также при интрапаренхиматозных опухолях правой или левой доли печени без компрессии магистральных эфферентных и афферентных сосудов органа в зоне рассечения паренхимы, в том числе у пациентов с фоновым циррозом печени и возможностью выполнения малых резекций.

Лапароскопические технологии следует шире применять в хирургии опухолей ПЖ, требующих выполнения корпорокаудальной резекции или энуклеации, однако с осторожностью при местнораспространенном процессе или инвазии магистральных сосудов.

● Список литературы

- Otsuka Y., Kaneko H. Laparoscopic liver resection in the treatment of HCC with liver cirrhosis: would it provide superiority to conventional open hepatectomy? *Hepatobiliary Surg. Nutr.* 2017; 6 (5): 356–358. DOI: 10.21037/hbsn.2017.06.02.
- Ejaz A., Sachs T., He J., Spolverato G., Hirose K., Ahuja N., Wolfgang C.L., Makary M.A., Weiss M., Pawlik T.M. A comparison of open and minimally invasive surgery for hepatic and pancreatic resections using the nationwide inpatient sample. *Surgery.* 2014; 156 (3): 538–547. DOI: 10.1016/j.surg.2014.03.046.
- Zhou Y.M., Shao W.Y., Zhao Y.F., Xu D.H., Li B. Meta-analysis of laparoscopic versus open resection for hepatocellular carcinoma. *Dig. Dis. Sci.* 2011; 56 (7): 1937–1943. DOI: 10.1007/s10620-011-1572-7.
- Li N., Wu Y.R., Wu B., Lu M.Q. Surgical and oncologic outcomes following laparoscopic versus open liver resection for hepatocellular carcinoma: A meta-analysis. *Hepatol. Res.* 2012; 42 (1): 51–59. doi: 10.1111/j.1872-034X.2011.00890.x.
- Xiong J.J., Altaf K., Javed M.A., Huang W., Mukherjee R., Mai G., Sutton R., Liu X.B., Hu W.M. Meta-analysis of laparoscopic vs open liver resection for hepatocellular carcinoma. *World J. Gastroenterol.* 2012; 18 (45): 6657–6668. DOI: 10.3748/wjg.v18.i45.6657.
- Yin Z., Fan X., Ye H., Yin D., Wang J. Short- and long-term outcomes after laparoscopic and open hepatectomy for hepatocellular carcinoma: a global systematic review and meta-analysis. *Ann. Surg. Oncol.* 2013; 20 (4): 1203–1215. DOI: 10.1245/s10434-012-2705-8.
- Tranchart H., Dagher I. Laparoscopic liver resection: A review. *J. Visceral Surg.* 2014; 151 (2): 107–115. DOI: 10.1016/j.jvisc.2013.10.003.
- Mehrabi A., Hafezi M., Arvin J., Esmaeilzadeh M., Garoussi C., Emami G., Kossler-Ebs J., Muller-Stich B.P., Buchler M.W., Hackert T., Diener M.K. A systematic review and meta-analysis of laparoscopic versus open distal pancreatectomy for benign and malignant lesions of the pancreas: it's time to randomize. *Surgery.* 2015; 157 (1): 45–55. DOI: 10.1016/j.surg.2014.06.081.
- Goh B.K., Tan Y.M., Chung Y.F., Cheow P.C., Onq H.S., Chan W.H., Chow P.K., Soo K.C., Wong W.K., Ooi L.L. Critical appraisal of 232 consecutive distal pancreatectomies with emphasis on risk factors, outcome, and management of the postoperative pancreatic fistula: a 21-year experience at a single institution. *Arch. Surg.* 2008; 143 (10): 956–965. DOI: 10.1001/archsurg.143.10.956.
- Justin V., Fingerhut A., Khatkov I., Uranues S. Laparoscopic pancreatic resection – a review. *Transl. Gastroenterol. Hepatol.* 2016; 1: 36. DOI: 10.21037/tgh.2016.04.02.
- Восканян С.Э., Найденов Е.В., Артемьев А.И., Забежинский Д.А., Рудаков В.С., Журбин А.С., Башков А.Н., Григорьева О.О. Сравнительные результаты применения гепатопротекторов для профилактики печеночной недостаточности при обширных резекциях печени. *Хирургия. Журнал им. Н.И. Пирогова.* 2016; 9: 71–75. DOI: 10.17116/hirurgia2016971-75.

- Восканян С.Э. Морфофункциональная организация поджелудочной железы и клинико-экспериментальные аспекты острого послеоперационного панкреатита. Автореф. дис. ... докт. мед. наук. М., 2013. 48 с.
- Восканян С.Э., Корсаков И.Н., Найденов Е.В. Профилактика острого послеоперационного панкреатита в хирургии рака поджелудочной железы. *Анналы хирургической гепатологии.* 2013; 18 (2): 95–102.
- Восканян С.Э., Забелин М.В., Найденов Е.В., Артемьев А.И., Утешев И.Ю. Результаты комплексной профилактики острого послеоперационного панкреатита после прямых операций на поджелудочной железе. *Анналы хирургии.* 2015; 6: 14–19.
- Восканян С.Э., Коротыко Г.Ф. Морфофункциональная организация поджелудочной железы и острый послеоперационный панкреатит (экспериментальные и клинические аспекты). М.: Литтерра, 2017. 528 с.
- Dindo D., Demartines N., Clavien P.A. Classification of surgical complications: a new proposal with evaluation in a cohort of 6336 patients and results of a survey. *Ann. Surg.* 2004; 240 (2): 205–213.
- Rahbari N.N., Garden O.J., Padbury R., Brooke-Smith M., Crawford M., Adam R., Koch M., Makuuchi M., DeMatteo R.P., Christophi C., Banting S., Usatoff V., Nagino M., Maddern G., Hugh T.J., Vauthey J.-N., Greig P., Rees M., Yokoyama Y., Fan S.T., Nimura Y., Figueras J., Capussotti L., Buchler M.W., Weitz J. Posthepatectomy liver failure: A definition and grading by the International Study Group of Liver Surgery (ISGLS). *Surgery.* 2011; 149 (5): 713–724.
- Koch M., Garden O.J., Padbury R., Rahbari N.N., Adam R., Capussotti L., Fan S.T., Yokoyama Y., Crawford M., Makuuchi M., Christophi C., Banting S., Brooke-Smith M., Usatoff V., Nagino M., Maddern G., Hugh T.J., Vauthey J.-N., Greig P., Rees M., Nimura Y., Figueras J., DeMatteo R.P., Buchler M.W., Weitz J. Bile leakage after hepatobiliary and pancreatic surgery: A definition and grading of severity by the International Study Group of Liver Surgery. *Surgery.* 2011; 149 (5): 680–688.
- Bassi C., Dervenis C., Butturini G., Fingerhut A., Yeo C., Izbicki J., Neoptolemos J., Sarr M., Traverso W., Buchler M., for the International Study Group on Pancreatic Fistula Definition. Postoperative pancreatic fistula: An International Study Group (ISGPF) definition. *Surgery.* 2005; 138 (1): 8–13.
- Реброва О.Ю. И вновь о качестве статистических аспектов медицинских публикаций: состояние проблемы, рекомендации, рецензирование. *Медицинские технологии. Оценка и выбор.* 2014; 15 (1): 8–10.

● References

- Otsuka Y., Kaneko H. Laparoscopic liver resection in the treatment of HCC with liver cirrhosis: would it provide superiority to conventional open hepatectomy? *Hepatobiliary Surg. Nutr.* 2017; 6 (5): 356–358. DOI: 10.21037/hbsn.2017.06.02.
- Ejaz A., Sachs T., He J., Spolverato G., Hirose K., Ahuja N., Wolfgang C.L., Makary M.A., Weiss M., Pawlik T.M. A comparison of open and minimally invasive surgery for hepatic and pancreatic resections using the nationwide inpatient sample. *Surgery.* 2014; 156 (3): 538–547. DOI: 10.1016/j.surg.2014.03.046.
- Zhou Y.M., Shao W.Y., Zhao Y.F., Xu D.H., Li B. Meta-analysis of laparoscopic versus open resection for hepatocellular carcinoma. *Dig. Dis. Sci.* 2011; 56 (7): 1937–1943. DOI: 10.1007/s10620-011-1572-7.

4. Li N., Wu Y.R., Wu B., Lu M.Q. Surgical and oncologic outcomes following laparoscopic versus open liver resection for hepatocellular carcinoma: A meta-analysis. *Hepatol. Res.* 2012; 42 (1): 51–59. DOI: 10.1111/j.1872-034X.2011.00890.x.
5. Xiong J.J., Altaf K., Javed M.A., Huang W., Mukherjee R., Mai G., Sutton R., Liu X.B., Hu W.M. Meta-analysis of laparoscopic vs open liver resection for hepatocellular carcinoma. *World J. Gastroenterol.* 2012; 18 (45): 6657–6668. DOI: 10.3748/wjg.v18.i45.6657.
6. Yin Z., Fan X., Ye H., Yin D., Wang J. Short- and long-term outcomes after laparoscopic and open hepatectomy for hepatocellular carcinoma: a global systematic review and meta-analysis. *Ann. Surg. Oncol.* 2013; 20 (4): 1203–1215. DOI: 10.1245/s10434-012-2705-8.
7. Tranchart H., Dagher I. Laparoscopic liver resection: A review. *J. Visceral Surg.* 2014; 151 (2): 107–115. DOI: 10.1016/j.jvisc Surg.2013.10.003.
8. Mehrabi A., Hafezi M., Arvin J., Esmaeilzadeh M., Garoussi C., Emami G., Kossler-Ebs J., Muller-Stich B.P., Buchler M.W., Hackert T., Diener M.K. A systematic review and meta-analysis of laparoscopic versus open distal pancreatectomy for benign and malignant lesions of the pancreas: it's time to randomize. *Surgery.* 2015; 157 (1): 45–55. DOI: 10.1016/j.surg.2014.06.081.
9. Goh B.K., Tan Y.M., Chung Y.F., Cheow P.C., Ong H.S., Chan W.H., Chow P.K., Soo K.C., Wong W.K., Ooi L.L. Critical appraisal of 232 consecutive distal pancreatectomies with emphasis on risk factors, outcome, and management of the postoperative pancreatic fistula: a 21-year experience at a single institution. *Arch. Surg.* 2008; 143 (10): 956–965. DOI: 10.1001/archsurg.143.10.956.
10. Justin V., Fingerhut A., Khatkov I., Uranues S. Laparoscopic pancreatic resection – a review. *Transl. Gastroenterol. Hepatol.* 2016; 1: 36. DOI: 10.21037/tgh.2016.04.02.
11. Voskanyan S.E., Naydenov E.V., Artemiev A.I., Zabezhinsky D.A., Rudakov V.S., Zhurbin A.S., Bashkov A.N., Grigorieva O.O. Comparative results of hepatoprotective drugs administration in prevention of liver failure after advanced liver resection. *Khirurgija. Zhurnal im. N.I. Pirogova.* 2016; 9: 71–75. DOI: 10.17116/hirurgia2016971-75. (In Russian)
12. Voskanyan S.E. *Morfofunkcional'naya organizaciya podzheludochnoj zhelezy i kliniko-ehksperimental'nye aspekty ostrogo posleoperacionnogo pankreatita* [Morphofunctional organization of the pancreas and clinical and experimental aspects of acute postoperative pancreatitis: dis. ... doct. med. sci.]. Moscow, 2013. 48 p. (In Russian)
13. Voskanyan S.E., Korsakov I.N., Naydenov E.V. Prevention of acute postoperative pancreatitis in pancreatic cancer surgery. *Annaly khirurgicheskoy gepatologii = Annals of HPB surgery.* 2013; 18 (2): 95–102. (In Russian)
14. Voskanyan S.E., Zabelin M.V., Naydenov E.V., Artemiev A.I., Uteshev I.Yu. Results of complex prevention of acute postoperative pancreatitis after direct pancreatic. *Annaly khirurgii.* 2015; 6: 14–19. (In Russian)
15. Voskanyan S.E., Korot'ko G.F. Morfofunkcional'naya organizaciya podzheludochnoj zhelezy i ostryy posleoperacionnyj pankreatit (ehksperimental'nye i klinicheskie aspekty) [Morphofunctional organization of the pancreas and acute postoperative pancreatitis (experimental and clinical aspects)]. Moscow: Litterra, 2017. 528 p. (In Russian)
16. Dindo D., Demartines N., Clavien P.A. Classification of surgical complications: a new proposal with evaluation in a cohort of 6336 patients and results of a survey. *Ann. Surg.* 2004; 240 (2): 205–213.
17. Rahbari N.N., Garden O.J., Padbury R., Brooke-Smith M., Crawford M., Adam R., Koch M., Makuuchi M., DeMatteo R.P., Christophi C., Banting S., Usatoff V., Nagino M., Maddern G., Hugh T.J., Vauthey J.-N., Greig P., Rees M., Yokoyama Y., Fan S.T., Nimura Y., Figueras J., Capussotti L., Buchler M.W., Weitz J. Posthepatectomy liver failure: A definition and grading by the International Study Group of Liver Surgery (ISGLS). *Surgery.* 2011; 149 (5): 713–724.
18. Koch M., Garden O.J., Padbury R., Rahbari N.N., Adam R., Capussotti L., Fan S.T., Yokoyama Y., Crawford M., Makuuchi M., Christophi C., Banting S., Brooke-Smith M., Usatoff V., Nagino M., Maddern G., Hugh T.J., Vauthey J.-N., Greig P., Rees M., Nimura Y., Figueras J., DeMatteo R.P., Buchler M.W., Weitz J. Bile leakage after hepatobiliary and pancreatic surgery: A definition and grading of severity by the International Study Group of Liver Surgery. *Surgery.* 2011; 149 (5): 680–688.
19. Bassi C., Dervenis C., Butturini G., Fingerhut A., Yeo C., Izbicki J., Neoptolemos J., Sarr M., Traverso W., Buchler M., for the International Study Group on Pancreatic Fistula Definition. Postoperative pancreatic fistula: An International Study Group (ISGPF) definition. *Surgery.* 2005; 138 (1): 8–13.
20. Rebrova O.Yu. Once again about the quality of statistical analysis in medical publications: current state of the problem, recommendations, peer reviewing. *Meditsinskie tekhnologii. Otsenka i vybor.* 2014; 15 (1): 8–10. (In Russian)

Статья поступила в редакцию журнала 19.12.2017.

Received 19 December 2017.