ОАО
«ИЗДАТЕЛЬСТВО "МЕДИЦИНА"»
ЛР № 010215 от 29.04.97 г.

WWW страница: **www.medlit.ru**

ОТДЕЛ РЕКЛАМЫ
Тел. 8-495-150-07-47, доб. 1
E-mail: **info@idm.msk.ru**

Ответственность за достоверность информации, содержащейся в рекламных материалах, несут рекламодатели.

Российский онкологический журнал представлен в Russian Science Citation Index на базе Web of Science; Ulrich's International Periodicals Directory.

Журнал входит в Перечень ведущих научных журналов и изданий ВАК, в которых должны быть опубликованы основные результаты диссертаций на соискание учёной степени кандидата и доктора наук.

Учредитель:
ОАО «Издательство "Медицина"»
Свидетельство о регистрации
№ 014159 от 23 октября 1995 г.

АДРЕС РЕДАКЦИИ:
129515, Москва,
1-я Останкинская ул., д. 26

ПОЧТОВЫЙ АДРЕС РЕДАКЦИИ:
115088, Москва,
ул. Новоостаповская д. 5, стр. 14
Телефон: 8 (495) 150-07-47, доб. 402
E-mail: **rus.j.oncol@idm.msk.ru**

И. о. зав. редакцией ***Г.П. Тихова***

Редактор *М.В. Старицына*
Вёрстка *А.Г. Мальцина*

Сдано в набор 15.11.2019.
Подписано в печать 09.12.2019.
Формат 60 × 88⅛.
Печать офсетная.
Печ. л. 7,00 + вкл 0,5 п.л.
Усл. печ. л. 7,75.
Уч.-изд. л. 8,52.

Подписка через интернет:
www.aks.ru, www.pressa-rf.ru
Подписка на электронную версию журнала: www.elibrary.ru
Подписка через сайт журнала:
www.medlit.ru/journalsview/oncology

Индекс по каталогу «Роспечать»: 72159

Индекс по каталогу «Пресса России»: 41415

ISSN 1028-9984. Рос. онкол. журн. 2019; 24 (1–2)

ОАО «ИЗДАТЕЛЬСТВО "МЕДИЦИНА"»

Российский онкологический журнал

Научно-практический журнал
Выходит один раз в два месяца. Основан в 1996 г.

Том 24 • № 1–2 • 2019

РЕДАКЦИОННАЯ КОЛЛЕГИЯ

Главный редактор: **А.Ф. ЛАЗАРЕВ – д-р мед. наук, проф.**
Зам. главного редактора: **Я.Н. ШОЙХЕТ – д-р мед. наук, проф., член-корр. РАН**
Ответственный секретарь: **В.Н. БОГАТЫРЁВ – д-р мед. наук, проф.**
Научный редактор: **М.Б. БЫЧКОВ – д-р мед. наук, проф.**

М.Д. АЛИЕВ – д-р мед. наук, проф., акад. РАН; **А.М. БЕЛЯЕВ** – д-р мед. наук, проф.; **В.И. БОРИСОВ** – д-р мед. наук, проф.; **С.А. Варламов** – д-р мед. наук; **И.К. Воротников** – д-р мед. наук, проф.; **Ш.Х. Ганцев** – д-р мед. наук, проф., член-корр. АН Республики Башкортостан; **А.М. Гарин** – д-р мед. наук, проф.; **М.И. Давыдов** – д-р мед. наук, проф., акад. РАН; **Б.И. Долгушин** – д-р мед. наук, проф., акад. РАН; **З.Г. Кадагидзе** – д-р мед. наук, проф.; **В.В. Климачёв** – д-р мед. наук, проф.; **А.В. Лихтенштейн** – д-р биол. наук, проф.; **С.Б. Петерсон** – д-р мед. наук, проф.; **И.В. Поддубная** – д-р мед. наук, проф., акад. РАН; **В.Ю. Сельчук** – д-р мед. наук, проф.; **В.Ф. Семиглазов** – д-р мед. наук, проф., член-корр. РАН; **Ю.С. Сидоренко** – д-р мед. наук, проф., акад. РАН; **С.В. Сидоров** – д-р мед. наук, проф.; **И.С. Стилиди** – д-р мед. наук, проф., член-корр. РАН; **С.И. Ткачёв** – д-р мед. наук, проф.; **Г.А. Франк** – д-р мед. наук, проф., акад. РАН; **Е.Л. Чойнзонов** – д-р мед. наук, проф., акад. РАН

РЕДАКЦИОННЫЙ СОВЕТ

А.М. АВДАЛЯН – д-р мед. наук, проф. (Барнаул)
А.С. БАРЧУК – д-р мед. наук, проф. (Санкт-Петербург)
И.П. БОБРОВ – д-р мед. наук (Барнаул)
А.В. ВАЖЕНИН – д-р мед. наук, проф., акад. РАН (Челябинск)
О.Г. ГРИГОРУК – д-р биол. наук (Барнаул)
Е.Ю. ГРИГОРЬЕВА – д-р биол. наук (Москва)
С.А. ДЖОНСТОН – проф. (Аризона, США)
Ю.А. ДЫХНО – д-р мед. наук, проф. (Красноярск)
Т.Н. ЗАБОТИНА – д-р биол. наук (Москва)
О.И. КИТ – д-р мед. наук, проф., член-корр. (Ростов-на-Дону)
В.К. КОСЁНОК – д-р мед. наук, проф. (Омск)
Е.П. КУЛИКОВ – д-р мед. наук, проф. (Рязань)
Н.Л. ЛАЗАРЕВИЧ – д-р биол. наук, проф. (Москва)
Н.Н. МАЗУРЕНКО – д-р мед. наук, проф. (Москва)
С.Н. НАВРУЗОВ – д-р мед. наук, проф. (Ташкент, Республика Узбекистан)
О.И. ОХОТНИКОВ – д-р мед. наук, проф. (Курск)
Б.К. ПОДДУБНЫЙ – д-р мед. наук, проф., член-корр. РАН (Москва)
В.Г. ПОЛЯКОВ – д-р мед. наук, проф., акад. РАН (Москва)
А.М. СДВИЖКОВ – д-р мед. наук, проф. (Москва)
В.И. СОЛОВЬЕВ – д-р мед. наук, проф. (Смоленск)
М.Б. СТЕНИНА – д-р мед. наук (Москва)
О.Г. СУКОНКО – д-р мед. наук, проф. (Минск, Республика Беларусь)
И.Е. ТЮРИН – д-р мед. наук, проф. (Москва)
В.А. ХАЙЛЕНКО – д-р мед. наук, проф. (Москва)
Р.Ш. ХАСАНОВ – д-р мед. наук, проф., член-корр. РАН (Казань)
В.Г. ЧЕРЕНКОВ – д-р мед. наук, проф., член-корр. РАН (Великий Новгород)

«Izdatel'stvo "MEDITSINA"»
LR № 010215, 29.04.1997

www.medlit.ru

Advertising department
Phone 8 (495) 150-07-47
E-mail: info@idm.msk.ru

The advertisers are responsible for the accuracy of the information contained in advertisements.

All rights reserved. No part of this publication may be recorded in the memory of the computer or reproduced by any means without the prior written permission of the Publisher.

Russian Journal of Oncology (Rossiiskii Onkologicheskii Zhurnal) is presented in Russian Science Citation Index based Web of Science; Ulrich's International Periodicals Directory.

The Journal is included in the List of Russian peer-reviewed scientific journals recommended by Higher Attestation Commission of the Russian Ministry of Education and Science for the publication of main scientific results of dissertations for the degree of Doctor and Candidate of Sciences.

Address of the Editorial Office
26, 1st Ostankinskaya street, Moscow, 129515

Postal Address of the Editorial Office
5, building 14, Novoostapovskaya street, Moscow, 115088

Phone +7 495-150-07-47, 402

E-mail: rus.j.oncol@idm.msk.ru

Acting head of editorial ***G.P. Tihova***

Editor *M.V. Staritcina*
Layout *A.G. Maltcina*

Subscription through Internet line:
www.aks.ru, www.pressa-rf.ru

Subscription for the electronic version of the journal: www.elibrary.ru

ISSN 1028-9984 Ross.onkol.zhur. 2019; 24 (1–2)

«IZDATEL'STVO "MEDITSINA"»

Rossiiskii onkologicheskii zhurnal

(Russian journal of oncology)

Scientific Practical Journal. Issued once in two months
Published since 1996

Volume 24 • № 1—2 • 2019

MEMBERS OF EDITORIAL BOARD

Editor-in-chief: **A.F. LAZAREV – MD, PhD, DSc, Prof.**
Assistant editor-in-cheaf: **Ya.N. SHOYKHET – MD, PhD, DSc, Prof., Corr. Member of RAS**
Editorial secretary: **V.N. BOGATYREV – MD, PhD, DSc, Prof.**
Scientific editor: **M.B. BYCHKOV – MD, PhD, DSc, Prof.**

M.D. Aliev – MD, PhD, DSc, Prof., Academician of RAS; **A.M. Belyaev** – MD, PhD, DSc, Prof.; **V.I. Borisov** – MD, PhD, DSc, Prof.; **E.L. Choynzonov** – MD, PhD, DSc, Prof., Academician of RAS; **M.I. Davydov** – MD, PhD, DSc, Prof., Academician of RAS; **B.I. Dolgushin** – MD, PhD, DSc, Prof., Academician of RAS; **G.A. Frank** – MD, PhD, DSc, Prof., Academician of RAS; **Sh.K. Gantsev** – MD, PhD, DSc, Prof., Corr. Member of AS Republic of Bashkortostan; **A.M. Garin** – MD, PhD, DSc, Prof.; **Z.G. Kadagidze** – MD, PhD, DSc, Prof.; **V.V. Klimachev** – MD, PhD, DSc, Prof.; **A.V. Likhtenshteyn** – PhD, Doctor of Biological Sciences, Prof.; **S.B. Peterson** – MD, PhD, DSc, Prof.; **I.V. Poddubnaya** – MD, PhD, DSc, Prof., Academician of RAS; **V.Yu. Sel'chuk** – MD, PhD, DSc, Prof.; **V.F. Semiglazov** – MD, PhD, DSc, Prof., Corr. Member of RAS; **Yu.S. Sidorenko** – MD, PhD, DSc, Prof., Academician of RAS; **S.V. Sidorov** – MD, PhD, DSc, Prof.; **I.S. Stilidi** – MD, PhD, DSc, Prof., Corr. Member of RAS; **S.I. Tkachev** – MD, PhD, DSc, Prof.; **S.A. Varlamov** – MD, PhD, DSc; **I.K. Vorotnikov** – MD, PhD, DSc, Prof.

EDITORIAL COUNCIL

A.M. Avdalyan – MD, PhD, DSc, Prof. (Barnaul)
A.S. Barchuk – MD, PhD, DSc, Prof. (Saint-Petersburg)
I.P.Bobrov – MD, PhD, DSc, Prof. (Barnaul)
V.A. Chailenko – MD, PhD, DSc, Prof. (Moscow)
V.G. Cherenkov – MD, PhD, DSc, Prof. (Veliky Novgorod)
Yu.A. Dykhno – MD, PhD, DSc, Prof. (Krasnoyarsk)
O.G.Grigoruk – MD, PhD, Doctor of Biological Sciences (Barnaul)
E.Yu. Grigor'eva – MD, PhD, Doctor of Biological Sciences (Moscow)
S.A. Johnston – MD, Prof. (Arizona, USA)
R.Sh. Khasanov – MD, PhD, DSc, Prof., Corr. Member of RAS (Kazan')
O.I. Kit – MD, PhD, DSc, Prof. (Rostov-na-Donu)
V.K. Kosenok – MD, PhD, DSc, Prof. (Omsk)
E.P. Kulikov – MD, PhD, DSc, Prof. (Ryazan')
N.L. Lazarevich – MD, PhD, Doctor of Biological Sciences (Moscow)
N.N. Mazurenko – MD, PhD, DSc, Prof. (Moscow)
S.N. Navruzov – MD, PhD, DSc, Prof. (Tashkent, Republic of Uzbekistan)
O.I. Okhotnikov – MD, PhD, DSc, Prof. (Kursk)
B.K. Poddubny – MD, PhD, DSc, Prof., Corr. Member of RAS (Moscow)
V.G. Polyakov – MD, PhD, DSc, Prof., Academician of RAS (Moscow)
A.M. Sdvishkov – MD, PhD, DSc, Prof. (Moscow)
V.I. Solov'ev – MD, PhD, DSc, Prof. (Smolensk)
M.B. Stenina– MD, PhD, DSc (Moscow)
O.G. Sukonko – MD, PhD, DSc, Prof. (Minsk)
I.E. Tyurin – MD, PhD, DSc, Prof. (Moscow)
A.V. Vazhenin – MD, PhD, DSc, Prof., Corr. Member of RAS (Chelyabinsk)
T.N. Zabotina – MD, PhD, Doctor of Biological Sciences (Moscow)

СОДЕРЖАНИЕ

ОРИГИНАЛЬНЫЕ СТАТЬИ

Назаренко А.В., Алиева С.Б., Ткачёв С.И., Медведев С.В., Романов Д.С., Бредер В.В., Сагайдак И.В., Медведева Б.М., Романова К.А., Зайченко О.С., Яжгунович И.П., Федосеенко Д.И. 3D-конформная лучевая терапия в лечении больных гепатоцеллюлярным раком 4

КЛИНИЧЕСКИЕ ИССЛЕДОВАНИЯ

Корепанов С.В., Лазарев А.Ф., Николаева М.Г., Петрова В.Д Сопроводительная фитотерапия – как профилактика иммунологических осложнений специального лечения у пациенток с местнораспространённым раком шейки матки 10

Сихвардт И.А., Алексеев Б.Я., Леонов О.В., Копыльцов Е.И., Степанов С.С., Королева С.А., Мажбич М.С., Водолазский В.А. Морфологические аспекты восстановления фасциальных структур малого таза с целью профилактики инконтиненции после радикальной простатвезикулэктомии 16

Чимитов А.А., Шойхет Я.Н., Стражев С.В., Лазарев А.Ф., Ханхашанова Т.Д., Болдохонов Ц.С. Сравнительная оценка результатов проведения иммунофлюоресценции и гемофильтроцитологического метода исследования у онкологических больных 24

КЛИНИЧЕСКИЙ СЛУЧАЙ

Гордеева О.О., Мещеряков А.А., Мещерякова Н.А. Таргетная терапия кризотинибом немелкоклеточного рака лёгкого с транслокацией ALK: полная регрессия опухоли 27

ОБЗОР ЛИТЕРАТУРЫ

Мочальникова В.В., Перевощиков А.Г. Клинико-морфологические аспекты раннего рака желудка и оценка факторов прогноза лимфогенного метастазирования (обзор литературы) 32

Мамедов М.К., Мамедова Т.Н., Ахмедов Ю.А. Перспективы исследования онкологических аспектов инфекции, вызванной вирусом гепатита С 39

Курмышкина О.В., Богданова А.А., Спасова А.П., Ковчур П.И., Волкова Т.О. RNA-Seq в изучении вирус-ассоциированных опухолей: рак шейки матки (обзор литературы) 45

КОНФЕРЕНЦИИ И СЪЕЗДЫ

Материалы научно-практической конференции Проблемной комиссии «Опухоли головы и шеи» Научного Совета по злокачественным новообразованиям отделения медицинских наук РАН и Министерства здравоохранения Российской Федерации «Актуальные аспекты диагностики и лечения рака щитовидной железы», посвященной 100-летию со дня рождения член-корреспондента АМН СССР, профессора Г. В. Фалилеева. Нальчик. 29 сентября 2017 г. 56

CONTENTS

ORIGINAL ARTICLES

Nazarenko A.V., Alieva S.B., Tkachev S.I., Medvedev S.V. , Romanov D.S., Breder V.V., Sagaydak I.V., Medvedeva B.M., Romanova K.A., Zaychenko O.S., Jazhgunovich I.P., Fedoseenko D.I. 3D-conformal radiation therapy in the treatment of patients with hepatocellular cancer

CLINICAL INVESTIGATIONS

Korepanov S.B., Lazarev A.F., Nikolaeva M.G., Petrova V.D. Accompanying phytotherapy – as prevention of immunological complications of special treatment in patients with locally advanced cervical cancer

Sikhvardt I.A., Alekseev B.Ya., Leonov O.V., Kopyltsov E.I., Stepanov S.S., Koroleva S.A., Mazhbich M.S., Vodolazskiy V.A. Morphological aspects of recovery of the pelvic fascial structures for prevention of the incontinence after radical prostatectomy

Chimitov A.A., Shoihet J.N., Strazhev S.V., Lazarev A.F., Khankhashanova T.D., Boldohonov T.S. Comparative evaluation of the results of immunofluorescence and hemofiltrocytological research in cancer patients

CLINICAL CASE

Gordeeva O.O., Meshcheryakov A.A., Meshcheryakova N.A. Target therapy for non-small cell lung cancer: complete response to crizotinib

LITERATURE REVIEW

Mochalnikova V.V., Perevochsikov A.G. Clinical and morphological aspects of early gastric cancer and assessment of prognostic factors of lymphogenic metastasis (literature review)

Mamedov M.K., Mamedova T.N., Akhmedov Yu.A. Perspectives of investigation of oncological aspects of infection caused with hepatitis c virus

Kurmyshkina O.V., Bogdanova A. A., Spasova A.P., Kovchur P.I., Volkova T.O. RNA-Seq in the study of virus-associated tumors: cervical cancer (review)

CONFERENCES AND CONGRESSES

Materials of scientific-practical conference of the Problem Commission "Tumors of the head and neck" of the Scientific Council on malignant neoplasms of the Department of medical sciences of RAS and the Ministry of health of the Russian Federation "Actual issues of diagnostics and treatment of thyroid cancer", dedicated to the 100th anniversary of the birth of corresponding member of AMS of USSR, Professor G. V. Falileev. The city of Nalchik. September 29, 2017

УВАЖАЕМЫЕ АВТОРЫ!
Сообщаем вам, что «РОССИЙСКИЙ ОНКОЛОГИЧЕСКИЙ ЖУРНАЛ»
включён в **Russian Science Citation Index (RSCI) на базе Web of Science**

ОАО «Издательство "Медицина"» – соучредитель Ассоциации научных редакторов и издателей (АНРИ). Журналы «Издательства "Медицина"» придерживаются рекомендаций АНРИ.

«Izdatel'stvo "Meditsina"» – co-founder of the Association of Science Editors and Publishers (ASEP). Journals published by «Izdatel'stvo "Meditsina"» adhere to the recommendations of the ASEP.

© ОАО «Издательство "Медицина"», 2019
Все права защищены. Ни одна часть этого издания не может быть занесена в память компьютера либо воспроизведена любым способом без предварительного письменного разрешения издателя.

ОРИГИНАЛЬНЫЕ СТАТЬИ

© КОЛЛЕКТИВ АВТОРОВ, 2019

Назаренко А.В.[1], Алиева С.Б.[1], Ткачёв С.И.[1], Медведев С.В.[2], Романов Д.С.[1], Бредер В.В.[1], Сагайдак И.В.[1], Медведева Б.М.[1], Романова К.А.[1], Зайченко О.С.[1], Яжгунович И.П.[1], Федосеенко Д.И.[1]

3D-КОНФОРМНАЯ ЛУЧЕВАЯ ТЕРАПИЯ В ЛЕЧЕНИИ БОЛЬНЫХ ГЕПАТОЦЕЛЛЮЛЯРНЫМ РАКОМ

[1]ФГБУ «НМИЦ онкологии им. Н.Н. Блохина» Министерства здравоохранения РФ, 115478, Москва;
[2]Московский научно-исследовательский онкологический институт им. П.А. Герцена – филиал ФГБУ «Национальный медицинский исследовательский центр радиологии» Министерства здравоохранения РФ, 125284, Москва

Несмотря на широкие возможности применения различных методов локального и системного воздействия и их непрестанное совершенствование, результаты лечения больных гепатоцеллюлярным раком в целом остаются неудовлетворительными. Основанная на последних достижениях науки и техники современная лучевая терапия может быть использована как эффективный метод локального воздействия на опухоли печени из-за своих относительной эффективности и приемлемой переносимости. Лучевое лечение в режиме экстракраниальной стереотаксической лучевой терапии — перспективное направление в рамках комплексного лечения больных гепатоцеллюлярным раком. Оно делает возможным подведение аблативных доз с существенным ограничением нагрузки на здоровые органы и ткани за короткий промежуток времени и сочетание данной методики с другими подходами противоопухолевого лечения.

Ключевые слова: *гепатоцеллюлярный рак, 3D-конформная лучевая терапия, экстракраниальная стереотаксическая лучевая терапия.*

Для цитирования: Назаренко А.В., Алиева С.Б., Ткачёв С.И., Медведев С.В., Романов Д.С., Бредер В.В., Сагайдак И.В., Медведева Б.М., Романова К.А., Зайченко О.С., Яжгунович И.П., Федосеенко Д.И. 3D-конформная лучевая терапия в лечении больных гепатоцеллюлярным раком. *Российский онкологический журнал.* 2019; 24 (1–2): 4–9. DOI: http://dx.doi.org/10.18821/1028-9984-2019-24-1-2-4-9.

Для корреспонденции: *Романов Денис Сергеевич*, врач-радиолог отделения радиологического НИИ КиЭР ФГБУ «НМИЦ онкологии им. Н.Н. Блохина» Министерства здравоохранения РФ, 115478, Москва. E-mail: romanovronc@gmail.com

Nazarenko A.V.[1], Alieva S.B.[1], Tkachev S.I.[1], Medvedev S.V.[2], Romanov D.S.[1], Breder V.V.[1], Sagaydak I.V.[1], Medvedeva B.M.[1], Romanova K.A.[1], Zaychenko O.S.[1], Jazhgunovich I.P.[1], Fedoseenko D.I.[1]

3D-CONFORMAL RADIATION THERAPY IN THE TREATMENT OF PATIENTS WITH HEPATOCELLULAR CANCER

[1]N.N. Blokhin National Medical Research Center of Oncology, Ministry of Health of Russia, 115478, Moscow, Russian Federation;
[2]P.A. Herzen Moscow Research Oncological Institute, 125284, Moscow, Russian Federation

Despite the wide possibilities of applying various methods of local and systemic treatment and their continuous improvement, the results of treatment of patients with hepatocellular cancer in general remain unsatisfactory. Based on the latest achievements of science and technology, modern radiation therapy can be used as an effective method of local exposure to liver tumors because of its relative effectiveness and acceptable tolerability. Radiation treatment in the mode of stereotactic body radiation therapy is a promising direction in the complex treatment of patients with hepatocellular carcinoma. It makes it possible to apply ablative doses with a significant reduction of the doses on healthy organs and tissues in a short period of time and the combination of this technique with other approaches of antitumor treatment.

Keywords: *hepatocellular carcinoma, 3D-conformal radiation therapy, stereotactic body radiation therapy.*

For citation: Nazarenko A.V., Alieva S.B., Tkachev S.I., Medvedev S.V. , Romanov D.S., Breder V.V., Sagaydak I.V., Medvedeva B.M., Romanova K.A., Zaychenko O.S., Jazhgunovich I.P., Fedoseenko D.I. 3D-conformal radiation therapy in the treatment of patients with hepatocellular cancer. *Rossiiskii onkologicheskii zhurnal. (Russian Journal of Oncology).* 2019; 24 (1–2): 4–9. (In Russ.). DOI: http://dx.doi.org/10.18821/1028-9984-2019-24-1-2-4-9.

For correspondence: *Denis S. Romanov*, radiation oncologist of the radiological department, N.N. Blokhin National Medical Research Center of Oncology, Ministry of Health of Russia, 115478, Moscow, Russian Federation. E-mail: romanovronc@gmail.com

Information about authors:
Alexey Nazarenko, https://orcid.org/0000-0003-1273-2017
Sevil Alieva, https://orcid.org/0000-0002-6835-5567
Sergey Tkachev, https://orcid.org/0000-0001-8965-8172
Denis Romanov, https://orcid.org/0000-0003-3942-4102
Ksenia Romanova, https://orcid.org/0000-0002-8938-3313

Conflict of interest. The authors declare no conflict of interest.
Acknowledgment. The study had no sponsorship.

Received 21 August 2019
Accepted 16 September 2019

Гепатоцеллюлярный рак (ГЦР) является наиболее распространённым видом первичных злокачественных опухолей печени, занимая 5-е место по частоте возникновения среди всех злокачественных опухолей в мире [1], причём у мужчин на 5-м, у женщин — на 7-м месте. Во всём мире среди причин смерти, связанных с онкологическими заболеваниями, ГЦР занимает 3-е место, однако частота встречаемости этой болезни сильно варьирует в зависимости от географического расположения. В Азии и некоторых районах Африки южнее Сахары с частой встречаемостью инфекционных гепатитов заболеваемость составляет не менее 120 случаев на 100 тыс. населения. Северная Европа, к которой относится и наша страна, — относительно благоприятный регион с точки зрения частоты развития ГЦР, в котором заболевание выявляется у менее чем 5 человек из 100 тыс. населения. В данном регионе наиболее распространённым этиологическим фактором развития этой онкопатологии является цирроз печени, ассоциированный с вирусом гепатита С, выявляемый практически у 60% больных ГЦР.

Исторически роль лучевой терапии в лечении больных нерезектабельным ГЦР была ограничена в связи с низким уровнем толерантности ткани печени к лучевому воздействию и восприятием данной патологии в качестве радиорезистентной. Тем не менее использование современных достижений радиационной онкологии в планировании, лечении, контроле и оценке эффективности лечения больных ГЦР позволило улучшить результы лечения этой тяжёлой категории больных. Современные технологии дистанционной лучевой терапии (ДЛТ) — 3D-CRT, IMRT и IGRT — позволяют безопасно подводить более высокие и, соответственно, эффективные дозы ионизирующего излучения. Будучи неинвазивной, ДЛТ может использоваться в качестве метода лечения больных с ограниченными возможностями применения других локальных методов воздействия из-за размеров, количества и локализации опухолевых очагов или инвазии кровеносных сосудов. Многообещающие результаты, полученные при ранних исследованиях фракционной конформной лучевой терапии, получили своё развитие в появлении режимов дальнейшей эскалации дозы при использовании так называемой экстракраниальной стереотаксической лучевой терапии (ЭСЛТ). Использование комбинации вариантов лучевой терапии (брахитерапия и трансартериальные радиоэмболизационные методики), различных видов локального воздействия и лекарственной терапии позволяют повысить эффективность лечения больных ГЦР [2].

Стратегия лечения больных ГЦР базируется на множестве факторов: размерах и количестве опухолевых узлов в печени, наличии отдалённых метастазов, функции этого органа, состоянии здоровья пациента и т.д. Хирургические методики, как резекция, так и трансплантация печени, могут излечить пациента, однако лишь менее трети всех больных ГЦР могут считаться кандидатами на оперативное лечение [3]. Всё это привело к разработке и внедрению большого количества различных вариантов локорегионарного воздействия, использующихся при необходимости проведения органосохраняющего лечения, таких как радиочастотная аблация (РЧА) и трансартериальная химиоэмболизация (ТАХЭ). Но не всем больным с нерезектабельным или неоперабельным процессом возможно проведение этих методов воздействия. В частности, большие размеры опухолевого очага ассоциированы с высоким риском развития локального рецидива после РЧА [4,5], равно как и близость к крупным кровеносным сосудам (из-за эффекта теплоотведения) [6], близость очага к диафрагме или висцеральным органам угрожает развитием осложнений [7, 8]. Размеры опухолевого очага и наличие тромба в портальной вене могут быть относительными противопоказаниями при проведении ТАХЭ.

Рекомендации по лечению больных ГЦР впервые были разработаны в 2005 г. Американской ассоциацией по изучению и лечению заболеваний печени (AASLD), а в 2011 г. обновлены и представлены Barcelona Clinic Liver Cancer Group [9]. Несмотря на то что лучевая терапия не была включена в эти рекомендации из-за противоречивости и неоднозначности полученных результатов, растущее число публикаций свидетельствует о том, что она может играть важную роль в лечении больных ГЦР. При ранних стадиях заболевания ДЛТ может быть использована в качестве бридж-терапии у пациентов, ожидающих трансплантации печени. При инкурабельной стадии болезни ДЛТ может играть важную роль как один из вариантов паллиативного лечения. У больных промежуточной группы она может применяться как самостоятельный аблативный способ лечения или в качестве предоперационного курса при регрессии опухоли с последующей резекцией или трансплантацией печени [2].

NCCN Version 1.2018 (National Comprehensive Cancer Network) рассматривает лучевую терапию в качестве альтернативы резекции печени у больных с резектабельным процессом и хорошим прогнозом, а также в качестве бридж-терапии перед трансплантацией печени и самостоятельной опции у пациентов, признанных неоперабельными, с нерезектабельным процессом в печени или с минимальным распространением опухолевого процесса вне печени [10].

Изучению возможностей лучевой терапии в том числе и в режиме ЭСЛТ у больных ГЦР посвящено множество публикаций. Во избежание перечисления подробностей данных исследований наиболее значимые из них будут приведены здесь в виде таблиц. В таблице 1 данные работ, посвящённых использованию фракционированной ДЛТ, в таблице 2 – ЭСЛТ.

Разнородность включённых в исследование пациентов (в том числе и объёмов проведённого им лечения, кроме лучевой терапии) и подходов к выполнению лучевого лечения (в том числе связанных с различными техническими возможностями отдельных центров в различные периоды проведения лучевой терапии) не позволяет корректно сравнивать результаты фракционированной ДЛТ и ЭСЛТ. Но в группе исследований, посвящённых ЭСЛТ, обращают на себя внимание высокие показатели локального контроля (в большинстве исследований просматривается корреляция с величиной подведённой к очагу дозы) при приемлемых показателях частоты развития лучевых повреждений III и выше степени. Нельзя не указать и значительную разницу в продолжительности курса лучевой терапии: в случае ЭСЛТ курс лечения проводится за 1–2 нед, подведение больших доз при фракционированной ДЛТ может занимать 6–7 нед, что важно для пациентов с невысокой ожи-

DOI: http://dx.doi.org/10.18821/1028-9984-2019-24-1-2-4-9

Таблица 1

Результаты лечения больных ГЦР с использованием ДЛТ

Авторы	Кол-во пациентов	РОД / СОД (Гр)	Объективные ответы (%)	ОВ	Токсичность >= G3 (%)
Ben-Josef et al. [11]	128	1,5 (2 раза в день) / 40–90	52	3 года – 17%	35
Liu et al. [12]	44	1,8 / 39,6–60	61,4	1 год – 61%; 2 года – 40%	0
Liang et al. [13]	128	3–5 / 40–60	55	1 год – 65%; 2 года – 43%	3
Kim et al. [14]	70	2–3 / 44–54	54,3	1 год – 43,1%; 2 года – 17,6%	12,9
Seong et al. [15]	398	Медиана 1,5 / медиана 45	н/и	2 года – 27,9%	н/и

Таблица 2

Результаты лечения больных ГЦР с использованием ЭСЛТ

Авторы	Количество пациентов	СОД (Гр) / кол-во фракций	Медиана диаметра или объёма	ЛК	ОВ	Токсичность >= G3
Bibault et al. [16]	75	40–45 / 3	3,7 см	1 год – 89,8%	1 год – 78,5%; 2 года – 50,4%	6,6%
Bujold et al. [17]	102	24–54 / 6	7,2 см	1 год – 87%	Медиана – 17 месяцев	36%
Huertas et al. [18]	77	45 / 3	2,4 см	1 год – 99%	1 год – 81,8%; 2 года – 56,6%	5%
Jang et al. [19]	82	33–60 / 3	3 см	2 года – 87%	2 года – 63%	9,8%
Sanuki et al. [20]	185	35–40 / 5	2,7 см (35 Гр) / 2,4 см (40 Гр)	3 года – 91%	3 года – 70%	13%
Yamashita et al [21]	79	40–60 / 4–10	2,7 см	82%	2 года – 53%	4,6%
Yoon et al [22]	93	30–60 / 3–4	2 см	3 года – 92%	1 год – 86%	6,5%

Сокращения: РОД – разовая очаговая доза; СОД – суммарная очаговая доза; ОВ – общая выживаемость; н/и – нет информации; ЛК – локальный контроль.

даемой продолжительностью и традиционно низким качеством жизни. Необходимо отметить, что проведение ЭСЛТ однозначно требует наличия современного оборудования для лучевой терапии и высокой квалификации её сотрудников радиотерапевтического отделения.

Многообещающие результаты ЭСЛТ быстро привели к одобрению данного метода в качестве варианта терапии больных ГЦР, при этом многообразие методов локального воздействия при этой патологии не позволяет определить конкретное место ЭСЛТ в комплексном лечении пациентов, не подлежащих хирургическим операциям. Желание онкологов выработать лучшую стратегию лечения больных ГЦР требует сравнения результатов применения различных локальных методов, у каждого из которых есть свои преимущества и недостатки. Различные виды локальной абляции рассматриваются в качестве первой линии лечения больных локализованными формами ГЦР с нерезектабельным процессом или признанных неоперабельными [2]. В ретроспективном исследовании Wahl D.R. et al. было продемонстрировано преимущество в локальном контроле, достигнутом после ЭСЛТ в сравнении с РЧА, особенно при больших размерах опухолей [23]. В него были включены 224 пациента, проведение которым хирургической операции было признано невозможным или нецелесообразным. 161 больному с 249 отдельными опухолями была выполнена РЧА, 63 пациентам с 83 очагами – ЭСЛТ (27–60 Гр за 3–5 сеансов). Группы РЧА и ЭСЛТ были схожи по следующим характеристикам: среднее количество очагов, подвергнутых воздействию, у пациента, медиана наибольшего размера очагов (1,9 vs 2,2, p=0,14). При этом в группе ЭСЛТ были более низкие значения суммы баллов Child-Pugh на момент лечения (p=0,003), более высокие значения АФП перед лечением (p=0,04) и большее количество предшествующих исследуемому воздействию различных вариантов специфического лечения (p<0,001). Локальный контроль (ЛК) был определён как отсутствие признаков продолженного роста или возобновления роста опухоли в зоне абляции или в пределах, ограниченных планируемым объёмом мишени (planning target volume, PTV). В рамках исследования было разрешено повторное выполнение РЧА, и опухоли, подвергнутые РЧА более одного раза, не считались неконтролируемыми, пока выполнение этой методики продолжало быть возможным. Одно- и двухлетние показатели ЛК для опухолей, подвергнутых РЧА, составили 83,6 и 80,2% соответственно для подвергнутых ЭСЛТ – 97,4 и 83,8% соответственно. В случае воздействия на опухоли размерами не менее 2 см, проведение РЧА было ассоциировано со значительно худшими показателями локального контроля в сравнении с ЭСЛТ (hazard ratio для локальной прогрессии 3,35,

p=0,025). Острые осложнения III степени и выше были отмечены у 11% больных группы РЧА и 5% – ЭСЛТ соответственно (*p*=0,31). Значимые различия в общей выживаемости больных в исследовании получены не были. Основываясь на данных результатах, авторы сделали вывод о предпочтительности применения ЭСЛТ в качестве метода аблации опухолей более крупных размеров.

Та же группа авторов провела ретроспективное сравнение результатов применения ЭСЛТ и ТАХЭ [24] у 209 пациентов с 1–2 опухолями в печени с 2006 по 2014 г. В группу ТАХЭ были включены 84 больных со 114 отдельными опухолями, в группу ЭСЛТ – 125 со 173 очагами. Группы ТАХЭ и ЭСЛТ были схожи по среднему количеству очагов у пациента и функциональному состоянию печени на момент включения в исследование. Больные, подвергнутые ЭСЛТ, были старше (65 лет vs 61 год, *p*=0,01), имели меньший размер опухолей (2,3 vs 2,9 см, *p*<0,001) и реже подвергались трансплантации печени (8% vs 18%, *p*=0,01). Одно- и двухлетние показатели ЛК были лучше у больных в группе ЭСЛТ: 97 и 91% соответственно, — нежели в группе ТАХЭ: 47 и 23% соответственно (HR 66,5, *p*<0,001). Среди пациентов группы ТАХЭ с худшими показателями ЛК были ассоциированы более высокий уровень АФП (HR 1,11 при удвоении значения, *p*=0,008) и сегментарным тромбозом воротной вены (HR 9,9, *p*<0,001). Факторы, ассоциированные с ЛК, среди больных, которым была проведена ЭСЛТ, выявлены не были. Токсичность III и выше степени была зафиксирована в 13% случаев использования ТАХЭ и 8% — ЭСЛТ (*p*=0,05). Различия в общей выживаемости между группами получены не были.

Применение ДЛТ в лечении больных ГЦР не исчерпывается теми областями, где она может дать надежду на высокие показатели локального контроля опухолевых очагов и продление жизни больных. Качество жизни многих из пациентов с терминальной стадией заболевания страдает из-за массивного опухолевого поражения печени или отдалённых метастазов. Хотя в большинстве случаев таким больным рекомендуется только симптоматическая терапия, лучевая терапия способна обеспечить значительное снижение интенсивности болевого синдрома [25], вызванного метастатическим поражением костей скелета, а облучение всего объёма печени при её диффузном поражении за 1 фракцию с дозой 8 Гр привело к регрессии симптомов в течение одного месяца у 50% больных при минимальной токсичности [26].

Клинический случай

Пациентка А. 56 лет. **Диагноз**: гепатоцеллюлярный рак, T3aN0M0, IIIa стадия.

Диагноз: первично-множественные метахронные злокачественные опухоли:

– менингиома краниовертебрального перехода, состояние после хирургического лечения в 1983 г. Рецидив заболевания, состояние после хирургического лечения 07.05.13, ремиссия;
– рак левой молочной железы, T2N0M0, IIa стадия, состояние после комплексного лечения (09.08.07 – радикальная резекция левой молочной железы (**гистологическое исследование** № 07/22247: узел до 2,5 см, врастающий в скелетную мышцу на 0,3–0,4 см, представлен инфильтративным протоковым раком, G2, V1, Pn0, pN0. РЭ – 50 баллов; РП – 118 баллов; Her 2/neu – 0), послеоперационный курс дистанционной лучевой терапии (с 24.09 по 26.10.07) на левую молочную железу, РОД 2 Гр, СОД 50 Гр, шейно-надподключичную и подмышечную области, СОД 40 Гр, парастернальную область. СОД 40 Гр, аримидекс в течение 5 лет). Прогрессирование заболевания в 2012 г.: метастатическое поражение кожи правой паховой области, грудной стенки (**гистологическое исследование** № 24245 от 30.06.15 (кожа паховой области и грудной стенки): метастаз неспецифического рака, вероятно, молочной железы), лимфатических узлов надключичных областей с обеих сторон и левой подвздошной области, состояние после хирургического лечения, гормональной терапии (фазлодекс по настоящее время) + бисфосфонаты. Прогрессирование заболевания в 2015 г.: метастатическое поражение костей скелета (до этого ПЭТ-КТ не выполнялась);
– гепатоцеллюлярный рак, T4NxM0, IVa стадия, состояние после ЭСЛТ.

По данным **МРТ** от 19.06.17 в субкапсулярных отделах S6 печени определяется очаг, неоднородно накапливающий контрастный препарат (впервые выявлен по данным **ПЭТ-КТ** от 15.06.17) (рис.1).

Цитологическое исследование № 12716 от 13.07.17: гепатоцеллюлярный рак.

Пациентке было отказано в выполнении хирургического и проведении лекарственного лечения ГЦР с учётом наличия у неё конкурентно существующего диссеминированного рака молочной железы и выраженной сопутствующей патологии (цирроз печени Child-Pugh B, а также сердечно-сосудистая патология). Было предложено выполнение курса ЭСЛТ на опухоль в S6 печени.

С 16.10.17 по 20.10.17 проведён курс ЭСЛТ на опухоль в субкапсулярных отделах S6 печени, РОД 7,5 Гр, 5 раз в нед, СОД 37,5 Гр.

По данным **МРТ** от 29.11.17 в сравнении с данными исследования от 19.06.17 в печени определяются множественные кисты до 1,5–1,7 см. Очаг в S6

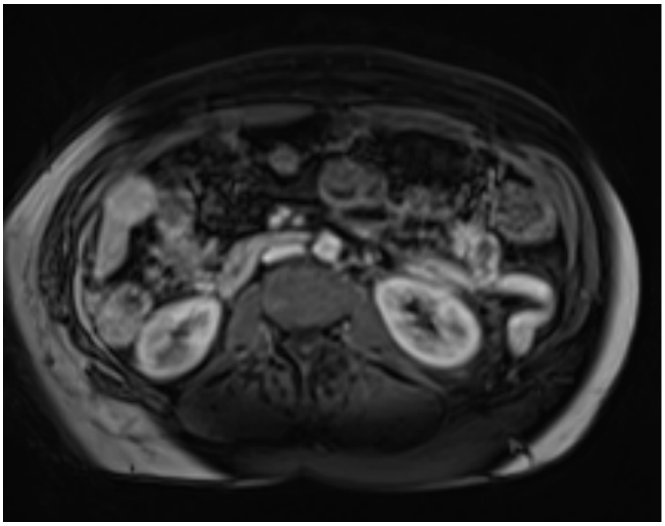

Рис. 1. Опухоль S6 печени до ЭСЛТ

DOI: http://dx.doi.org/10.18821/1028-9984-2019-24-1-2-4-9

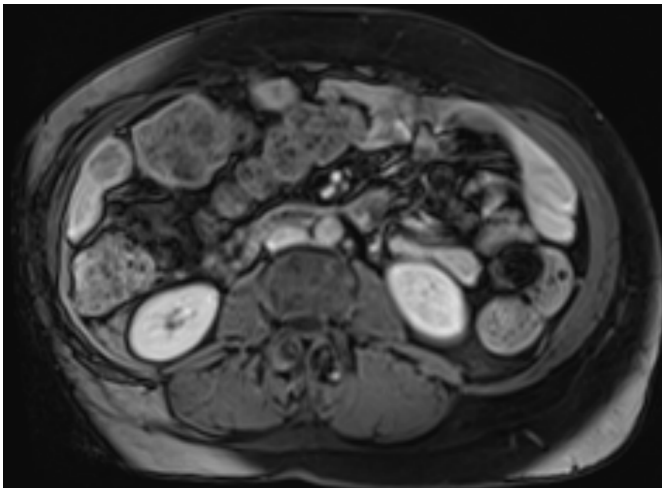

Рис. 2. Опухоль в S6 печени через 1 мес после выполнения ЭСЛТ

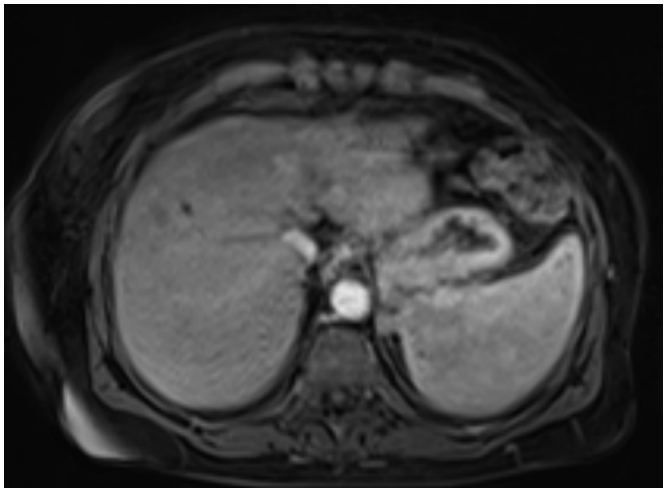

Рис. 4. Очаги в S2-4a и S2 печени, выявленные при ретроспективной оценке

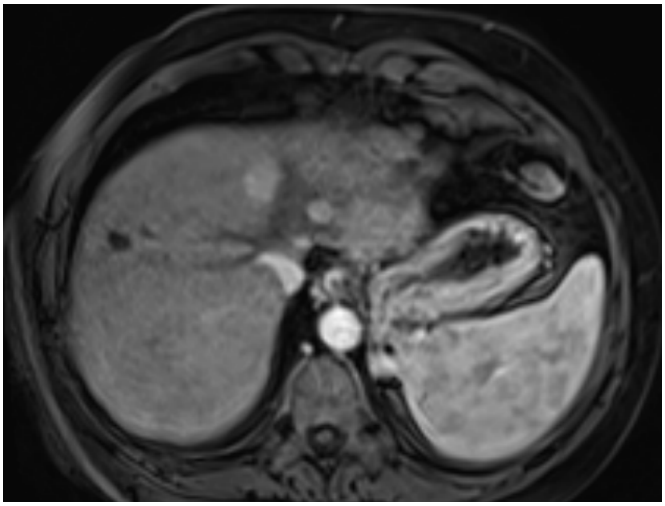

Рис. 3. Очаги в S2-4a и S2 печени до ЭСЛТ

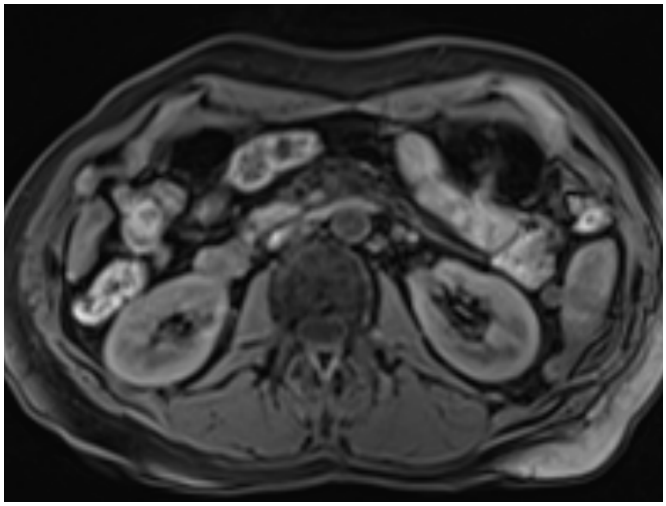

Рис. 5. Опухоль в S6 печени через 8 мес после выполнения ЭСЛТ

без динамики до 2,6x2,2 см (рис. 2). Размеры очагов в S2-4a и S2 увеличились до 1,8 и 1,3 см (рис. 3), соответственно (выявлены ретроспективно; ранее определялись неотчётливо из-за артефактов области сердца, были до 1,0 см (рис. 4), из-за чего исходная стадия процесса трактовалась как T2NxM0). В гепатодуоденальной связке определяются единичные лимфатические узлы до 1,7x0,9 см.

С 18.12.17 по 22.12.17 проведён курс ЭСЛТ на метастатические очаги в S2-4a и S2 печени, РОД 10 Гр, 5 раз в нед, СОД 50 Гр.

По данным **МРТ** от 12.03 и 03.07.18 зафиксированы выраженная регрессия опухоли в S6 печени (рис. 5) и полная регрессия очагов в S2-4a и S2 (рис. 6) без признаков прогрессирования процесса.

Заключение

Приведённый клинический пример является показательным с точки зрения эффективности и переносимости ЭСЛТ у больных ГЦР. Пациентка с тяжёлой сопутствующей патологией и первично-множественным характером опухолевого процесса, не являющаяся кандидатом на проведение классических вариантов

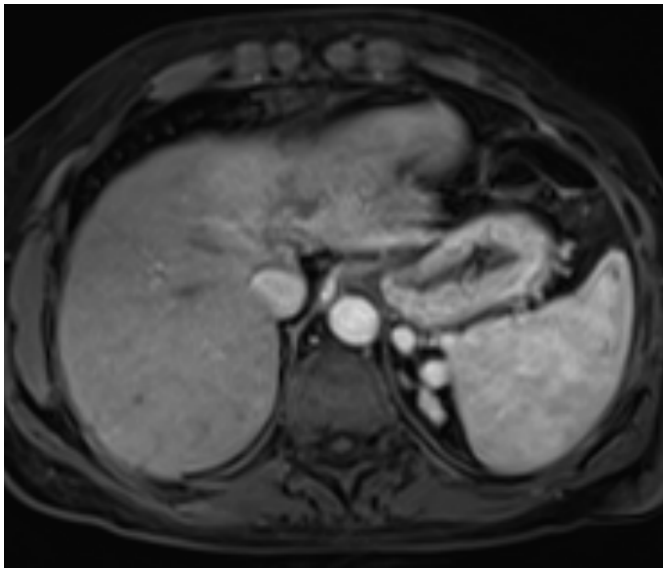

Рис. 6. Отсутствие признаков наличия очагов в S2-4a и S2 печени через 6 мес после выполнения ЭСЛТ

лечения ГЦР, в рамках устоявшихся представлений о лечении данной патологии была обречена на проведение симптоматической терапии. Выполнение ЭСЛТ на 3 опухолевых очага в печени с интервалом в 2 мес позволило эффективно контролировать все выявленные проявления опухолевого процесса без признаков развития лучевых повреждений в срок наблюдения более 6 мес. Накопление опыта лечения считающихся некурабельными больных ГЦР в случае достижения хороших показателей противоопухолевой эффективности при отсутствии случаев развития неприемлемой токсичности, вероятно, позволит рекомендовать введение методики ЭСЛТ в клиническую практику лечения тех пациентов, выполнение хирургического лечения которых выглядит нецелесообразным, а также, вероятно, в качестве бридж-терапии у больных, ожидающих трансплантации печени.

Финансирование. Исследование не имело спонсорской поддержки.

Конфликт интересов. Авторы заявляют об отсутствии конфликта интересов.

ЛИТЕРАТУРА/REFERENCES

1. El-Serag H.B. Epidemiology of viral hepatitis and hepatocellular carcinoma. *Gastroenterology*. 2012; 142 (6): 1264–1273. DOI: 10.1053/j.gastro.2011.12.061.
2. Meyer J., Shefter T.E. *Radiation Therapy for Liver Tumors*. Springer. 2017. p. 180.
3. Belghiti J., Kianmanesh R. Surgical treatment of hepatocellular carcinoma. *HPB: Official J. Int. Hepato. Pancreato. Biliary Assoc.* 2005; 7 (1): 42–9. DOI: 10.1080/13651820410024067.
4. Lam V.W., Ng K.K., Chok K.S., Yuen J., Tung J., Tso W.K., Fan S.T., Poon R.T. Risk factors and prognostic factors of local recurrence after radiofrequency ablation of hepatocellular carcinoma. *J. Am. Coll. Surg.* 2008; 207 (1): 20–9. DOI: 10.1016/j.jamcollsurg.2008.01.020.
5. Sherman M., Burak K., Maroun J., Metrakos P., Knox J.J., Myers R.P., Guindi M., Porter G., Kachura J.R., Rasuli P., Gill S., Ghali P., Chaundhury P., Siddiqui J., Valenti D., Weiss A., Wong R. Multidisciplinary Canadian consensus recommendations for the management and treatment of hepatocellular carcinoma. *Curr. Oncol.* 2011; 18 (5): 228–40.
6. Goldberg S.N., Hahn P.F., Tanabe K.K., Mueller P.R., Schima W., Athanasoulis C.A., Compton C.C., Solbiati L., Gazelle G.S. Percutaneous radiofrequency tissue ablation: does perfusion-mediated tissue cooling limit coagulation necrosis? *J. Vasc. Interv. Radiol.* 1998; 9 (1 Pt 1): 101–11.
7. Head H.W., Dodd G.D. 3rd, Dalrymple N.C., Prasad S.R., El-Merhi F.M., Freckleton M.W., Hubbard L.G. Percutaneous radiofrequency ablation of hepatic tumors against the diaphragm: frequency of diaphragmatic injury. *Radiology.* 2007; 243 (3): 877–84. DOI: 10.1148/radiol.2433060157.
8. Stigliano R., Marelli L., Yu D., Davies N., Patch D., Burroughs A.K.. Seeding following percutaneous diagnostic and therapeutic approaches for hepatocellular carcinoma. What is the risk and the outcome? Seeding risk for percutaneous approach of HCC. *Cancer Treat. Rev.* 2007; 33 (5): 437–47. DOI: 10.1016/j.ctrv.2007.04.001.
9. Bruix J., Sherman M. Management of hepatocellular carcinoma: an update. *Hepatology.* 2011; 53 (3): 1020–2. DOI: 10.1002/hep.24199.
10. *NCCN Guidelines Version 1.* 2018. Hepatocellular Carcinoma.
11. Ben-Josef E., Normolle D., Ensminger W.D., Walker S., Tatro D., Ten Haken R.K., Knol J., Dawson L.A., Pan C., Lawrence T.S. Phase II trial of high-dose conformal radiation therapy with concurrent hepatic artery floxuridine for unresectable intrahepatic malignancies. *J. Clin. Oncol.* 2005; 23 (34): 8739–47. DOI: 10.1200/JCO.2005.01.5354.
12. Liu M.T., Li S.H., Chu T.C., Hsieh C.Y., Wang A.Y., Chang T.H., Pi C.P., Huang C.C., Lin J.P. Three-dimensional conformal radiation therapy for unresectable hepatocellular carcinoma patients who had failed with or were unsuited for transcatheter arterial chemoembolization. *Jpn. J. Clin.Oncol.* 2004; 34 (9): 532–9.
13. Liang S.X., Zhu X.D., Lu H.J., Pan C.Y., Li F.X., Huang Q.F., Wang A.Y., Chen L., Fu X.L., Jiang G.L. Hypofractionated three-dimensional conformal radiation therapy for primary liver carcinoma. *Cancer.* 2005; 103 (10): 2181–8. DOI: 10.1002/cncr.21012.
14. Kim T.H., Kim D.Y., Park J.W., Kim Y.I., Kim S.H., Park S.H., Lee W.J., Park S.J., Hong E.K., Kim C.M. Three-dimensional conformal radiotherapy of unresectable hepatocellular carcinoma patients for whom transcatheter arterial chemoembolization was ineffective or unsuitable. *Am. J. Clin. Oncol.* 2006; 29 (6): 568–75. DOI: 10.1097/01.coc.0000239147.60196.11.
15. Seong J., Lee I.J., Shim S.J., Lim D.H., Kim T.H., Kim J.H., Jang H.S., Kim M.S., Chie E.K., Kim J.H., Nam T.K., Lee H.S., Han C.J. A multicenter retrospective cohort study of practice patterns and clinical outcome on radiotherapy for hepatocellular carcinoma in Korea. *Liver Int.* 2009; 29 (2): 147–52. DOI: 10.1111/j.1478-3231.2008.01873.x.
16. Bibault J.E., Dewas S., Vautravers-Dewas C., Hollebecque A., Jarraya H., Lacornerie T., Lartigau E., Mirabel X. Stereotactic body radiation therapy for hepatocellular carcinoma: prognostic factors of local control, overall survival, and toxicity. *PLoS ONE*. 2013; 8 (10): e77472. DOI: 10.1371/journal.pone.0077472
17. Bujold A., Massey C.A., Kim J.J., Brierley J., Cho C., Wong R.K., Dinniwell R.E., Kassam Z., Ringash J., Cummings B., Sykes J., Sherman M., Knox J.J., Dawson L.A. Sequential phase I and II trials of stereotactic body radiotherapy for locally advanced hepatocellular carcinoma. *J. Clin. Oncol.* 2013; 31 (13): 1631–1639. DOI: 10.1200/JCO.2012.44.1659.
18. Huertas A., Baumann A.S., Saunier-Kubs F., Salleron J., Oldrini G., Croise-Laurent V., Barraud H., Avav A., Bronowicki J.P., Peiffert D. Stereotactic body radiation therapy as an ablative treatment for inoperable hepatocellular carcinoma. *Radiother. Oncol.* 2015; 115 (2): 211–6. DOI: 10.1016/j.radonc.2015.04.006.
19. Jang W.I., Kim M.S., Bae S.H., Cho C.K., Yoo H.J., Seo Y.S., Kang J.K., Kim S.Y., Lee D.H., Han C.J., Kim J., Park S.C., Kim S.B., Cho E.H., Kim Y.H. High-dose stereotactic body radiotherapy correlates increased local control and overall survival in patients with inoperable hepatocellular carcinoma. *Radiat. Oncol.* 2013; 8: 250. DOI: 10.1186/1748-717X-8-250.
20. Sanuki N., Takeda A., Oku Y., Mizuno T., Aoki Y., Eriguchi T., Iwabuchi S., Kunieda E. Stereotactic body radiotherapy for small hepatocellular carcinoma: a retrospective outcome analysis in 185 patients. *Acta Oncol.* 2014; 53 (3): 399–404. DOI: 10.3109/0284186X.2013.820342.
21. Yamashita H., Onishi H., Murakami N., Matsumoto Y., Matsuo Y., Nomiya T., Nakagawa K.; Japanese Radiological Society multi-institutional SBRT study group (JRS-SBRTSG). Survival outcomes after stereotactic body radiotherapy for 79 Japanese patients with hepatocellular carcinoma. *J. Radiat Res.* 2015; 56 (3): 561–7. DOI: 10.1093/jrr/rru130.
22. Yoon S.M., Lim Y.S., Park M.J., Kim S.Y., Cho B., Shim J.H., Kim K.M., Lee H.C., Chung Y.H., Lee Y.S., Lee S.G., Lee Y.S., Park J.H., Kim J.H. Stereotactic body radiation therapy as an alternative treatment for small hepatocellular carcinoma. *PLoS ONE*. 2013; 8 (11): e79854. DOI: 10.1371/journal.pone.0079854.
23. Wahl D.R., Stenmark M.H., Tao Y., Pollom E.L., Caoili E.M., Lawrence T.S., Schipper M.J., Feng M. Outcomes After Stereotactic Body Radiotherapy or Radiofrequency Ablation for Hepatocellular Carcinoma. *J. Clin. Oncol.* 2016; 34 (5): 452-9. DOI: 10.1200/JCO.2015.61.4925.
24. Sapir E., Tao Y., Schipper M.J., Bazzi L., Novelli P.M., Devlin P., Owen D., Cuneo K.C., Lawrence T.S., Parikh N.D., Feng M. Stereotactic Body Radiotherapy as an Alternative to Transarterial Chemoembolization for Hepatocellular Carcinoma. *Int. J. Radiat. Oncol. Biol. Phys.* 2017; 100 (1): 122-130. DOI: 10.1016/j.ijrobp.2017.09.001.
25. Seong J., Koom W.S., Park H.C. Radiotherapy for painful bone metastases from hepatocellular carcinoma. *Liver Int.* 2005; 25 (2): 261–5. DOI: 10.1111/j.1478-3231.2005.01094.x.
26. Soliman H., Ringash J., Jiang H., Singh K., Kim J., Dinniwell R., Brade A., Wong R., Brierley J., Cummings B., Zimmermann C., Dawson L.A. Phase II trial of palliative radiotherapy for hepatocellular carcinoma and liver metastases. *J. Clin. Oncol.* 2013; 31 (31): 3980–3986. DOI: 10.1200/JCO.2013.49.9202.

Поступила 21.08.2019
Принята к печати 16.09.2019

КЛИНИЧЕСКИЕ ИССЛЕДОВАНИЯ

© КОЛЛЕКТИВ АВТОРОВ, 2019

Корепанов С.В.[1], Лазарев А.Ф.[1, 2], Николаева М.Г.[1], Петрова В.Д.[2]

СОПРОВОДИТЕЛЬНАЯ ФИТОТЕРАПИЯ КАК ПРОФИЛАКТИКА ИММУНОЛОГИЧЕСКИХ ОСЛОЖНЕНИЙ СПЕЦИАЛЬНОГО ЛЕЧЕНИЯ У ПАЦИЕНТОК С МЕСТНОРАСПРОСТРАНЁННЫМ РАКОМ ШЕЙКИ МАТКИ

[1]ФГБОУ ВО «Алтайский государственный медицинский университет» Министерства здравоохранения РФ, 656049, Барнаул;
[2]Алтайский филиал ФГБУ «НМИЦ онкологии им. Н.Н. Блохина» Министерства здравоохранения РФ, 656049, Барнаул

В рандомизированном клиническом исследовании было изучено влияние сопроводительной терапии препаратами из лекарственных растений на динамику иммунологических показателей крови у пациенток местнораспространённым раком шейки матки в период специального лечения. В основной группе, получавшей фитотерапию, и группе сравнения было найдено снижение общего количества лейкоцитов, лимфоцитов в периферической крови, уменьшение количества CD4$^+$ и CD8$^+$-лимфоцитов и соотношения СД4$^+$/СД8$^+$ в процессе лечения. У всех пациенток наблюдалась разнонаправленная динамика уровней иммуноглобулинов классов A, G и M в крови. В основной группе показатели иммунологического статуса были выше, чем в группе сравнения, и эти различия были статистически значимы.

Ключевые слова: *рак шейки матки, специальное лечение, сопроводительная фитотерапия, иммунологические показатели.*

Для цитирования: Корепанов С.В., Лазарев А.Ф., Николаева М.Г., Петрова В.Д. Сопроводительная фитотерапия как профилактика иммунологических осложнений специального лечения у пациенток с местнораспространённым раком шейки матки. *Российский онкологический журнал.* 2019; 24 (1–2): 10–15. DOI: http://dx.doi.org/10.18821/1028-9984-2019-24-1-2-10-15.

Для корреспонденции: *Петрова Валентина Дмитриевна*, кандидат медицинских наук, ведущий научный сотрудник лаборатории по изучению эпидемиологии и профилактики рака, Алтайский филиал ФГБУ «НМИЦ онкологии им. Н.Н. Блохина» Министерства здравоохранения РФ, 656049, Барнаул. E-mail: valent_04@mail.ru

Korepanov S.B.[1], Lazarev A.F.[1, 2], Nikolaeva M.G.[1], Petrova V.D.[2]

ACCOMPANYING PHYTOTHERAPY – AS PREVENTION OF IMMUNOLOGICAL COMPLICATIONS OF SPECIAL TREATMENT IN PATIENTS WITH LOCALLY ADVANCED CERVICAL CANCER

[1]Altai State Medical University, 656049, Barnaul, Russian Federation;
[2]Altai Branch of N.N. Blokhin National Medical Research Centre of Oncology, 656049, Barnaul, Russian Federation

In a randomized clinical study, the effect of accompanying therapy with drugs from medicinal plants (phytotherapy) on the dynamics of blood immunological parameters in patients with locally advanced cervical cancer during special treatment was studied. In both groups: the main, receiving phytotherapy, and the comparison group, a decrease in the total number of leukocytes, lymphocytes in peripheral blood, a decrease in the number of CD4$^+$ and CD8$^+$ lymphocytes and the ratio of CD4$^+$/CD8+ during treatment was found. All patients had multidirectional dynamics of levels of immunoglobulins of classes A, G and M in blood. In the main group, immunological status indicators were higher than in the comparison group, and these differences were statistically significant.

Keywords: *cervical cancer, special treatment, accompanying phytotherapy, immunological parameters.*

For citation: Korepanov S.B., Lazarev A.F., Nikolaeva M.G., Petrova V.D. Accompanying phytotherapy – as prevention of immunological complications of special treatment in patients with locally advanced cervical cancer. . *Rossiiskii onkologicheskii zhurnal. (Russian Journal of Oncology).* 2019; 24 (1–2): 10–15. (In Russ.). DOI: http://dx.doi.org/10.18821/1028-9984-2019-24-1-2-10-15.

For correspondence: *Valentina D. Petrova*, MD, PhD, leading researcher of the laboratory for the study of epidemiology and cancer prevention, Altai Branch of N.N. Blokhin National Medical Research Centre of Oncology, 656049, Barnaul, Russian Federation. E-mail: valent_04@mail.ru .

Information about authors:
Lazarev A.F. https://orcid.org/0000-0003-1080-5294
Korepanov S.V.https://orcid.org/0000-0001-9734-9484
Petrova V.D. https://orcid.org/0000-0001-7169-9646

Conflict of interest. The authors declare no conflict of interest.
Acknowledgment. The study had no sponsorship.

Received 18 September 2019
Accepted 12 October 2019

Наиболее часто в лечении местнораспространённого (IIb–IIIb стадии) рака шейки матки используют метод лучевой терапии, который могут применять как самостоятельно, так и в сочетании с другими методами специального воздействия. Противоопухолевый эффект может быть усилен при сочетании лучевой и химиотерапии. Приём, увеличение суммарных доз также способствуют улучшению результатов лечения [1–5].

Вместе с тем возможности терапии цитостатиками ограничены их побочными токсическими действиями, а именно возникновением миелосупрессии, развитием выраженного иммунодефицита, бактериальных и грибковых инфекций, что в совокупности может привести и к летальному исходу [4–7]. При проведении химиотерапии, согласно литературным данным, в 90% случаев развивается лейкопения I–II степени, в 30–40% – III–IV степени, состояние, которое требует корригирующей терапии на протяжении длительного (нескольких недель) времени [3–5].

Таким образом, разработка и внедрение в практику методов профилактики гематологических осложнений и, в частности, иммунодефицита после химиолучевого лечения, являются на сегодняшний день актуальной задачей [4, 5, 8, 9].

В клинической онкологии для коррекции иммунодефицита чаще всего востребованы иммуномодуляторы, среди которых в настоящее время признан факт высокого потенциала препаратов из лекарственных растений [10–15]. Препараты из лекарственных растений, внесённые в Перечень разрешённых к применению в медицине лекарственных растений [16], могут быть широко использованы на всех этапах ведения онкологических пациентов: как во время специального лечения пациентов [7, 10, 17–19] в качестве сопроводительной терапии, так и на этапах реабилитации [11–13, 20, 21].

Цель исследования: изучить влияние фитотерапии на динамику ближайших показателей иммунного статуса у пациенток с местнораспространённым раком шейки матки, получавших химиолучевое лечение.

Материал и методы

На базе радиологического отделения КГБУЗ «Алтайский краевой онкологический диспансер» в период 2008–2017 гг. было проведено рандомизированное клиническое исследование, в которое вошли 2 группы пациенток в возрасте 24–64 лет с морфологически подтверждённым диагнозом местнораспространённого рака шейки матки.

Основную группу составили 208 пациенток, получавших стандартную химиолучевую терапию на фоне препаратов из лекарственных растений, и группу сравнения – 200 пациенток, получивших только стандартное специальное лечение.

Метод (Патент № 2322999) [22] **сопроводительной и поддерживающей фитотерапии при химиолучевом лечении** основной группы включал:

I. ***Перед облучением (в период предлучевого обследования)***

1. Приём внутрь:
   а) экстракт элеутерококка – 25 капель 2 раза в день утром и в обед за 30 мин до еды в небольшом количестве воды (20– 50 мл);
   б) основной брикетированный фитосбор (ромашка, подорожник, зверобой, тысячелистник, солодка, толокнянка) – 4 г в сут (1 брикет на 1–2/3 стакана кипятка). Принимать утром и вечером за 20 мин до еды.
2. Микроклизмы 30 мл 1 раз в сут с масляным экстрактом берёзовых почек.
3. Обработка влагалища масляным экстрактом берёзовых почек – 1 раз в сут вечером.

II. ***В период облучения***
(включая выходные дни)

1. Приём внутрь:
   а) экстракт элеутерококка – 25 капель 2 раза в день утром и в обед за 30 мин до еды в небольшом количестве воды (20–50 мл);
   б) основной брикетированный фитосбор (ромашка, подорожник, зверобой, тысячелистник, солодка, толокнянка) – 4 г в сут (1 брикет на 1 стакана кипятка). Принимать утром и вечером за 20 мин до еды;
   в) брикетированный фитосбор (толокнянка, укроп) 4 г в сут 1 брикет добавлять к основному фитосбору (в 1 стакане);
   г) корень бадана – 1 чайная ложка на 1 стакан кипятка по 0,5 стакана 2 раза в день (утро, вечер) через 1 ч после еды;
   д) настой семени льна из расчёта 2–3 столовых ложки на 1 стакан кипятка 3 раза в день через 1,5 ч после еды.
2. Микроклизмы 30 мл 1 раз в сут с масляным экстрактом берёзовых почек.
3. Обработка влагалища масляным экстрактом берёзовых почек – 1 раз в сут вечером.
4. Обработки кожи области облучения (у женщин с ожирением) 2 раза в день через 30 мин после облучения и перед сном.

III. ***В период после облучения (1-й мес)***

1. Приём внутрь:
   а) экстракт элеутерококка – 25 капель 2 раза в день утром и в обед за 30 мин до еды в небольшом количестве воды (20–50 мл);
   б) основной брикетированный фитосбор (ромашка, подорожник, зверобой, тысячелистник, солодка, толокнянка) – 4 г в сут (1 брикет на 1–2/3 стакана кипятка). Принимать утром и вечером за 20 мин до еды;
   в) брикетированный фитосбор (толокнянка, укроп) 4 г в сут 1 брикет добавлять к основному фитосбору (в 1 стакане) только при симптомах цистита;
   г) корень бадана – 1 чайная ложка на 1 стакан кипятка по 0,5 стакана 2 раза в день (утро, вечер) через 1ч после еды только при симптомах ректита (боли, диарея);
   д) настой семени льна из расчёта 2–3 столовых ложки на 1 стакан кипятка 3 раза в день только при симптомах ректита (боли, диарея) через 1,5 ч после еды.
2. Микроклизмы 30 мл 1 раз в сут с масляным экстрактом берёзовых почек.
3. Обработка влагалища масляным экстрактом берёзовых почек – 1 раз в сут вечером.

DOI: http://dx.doi.org/10.18821/1028-9984-2019-24-1-2-10-15

4. Обработки кожи области облучения 2 раза в день только при наличии постлучевого дерматита.

IV. ***В период после облучения (2-й мес)***

1. Приём внутрь:
   а) экстракт элеутерококка – 10 капель 2 раза в день утром и в обед за 30 мин до еды в небольшом количестве воды (20–50 мл);
   б) основной брикетированный фитосбор (ромашка, подорожник, зверобой, тысячелистник, солодка, толокнянка) – 4 г в сут (1 брикет на 1–2/3 стакана кипятка). Принимать утром и вечером за 30 мин до еды.
2. Обработка влагалища масляным экстрактом берёзовых почек – 1 раз в сут вечером.
3. Микроклизмы 30 мл 1 раз в сут с масляным экстрактом берёзовых почек – по показаниям.

V. ***В период после облучения (до 6 мес и более)***

Месячные курсы с 2-недельными перерывами

Приём внутрь:

1. Экстракт элеутерококка – 10 капель 2 раза в день утром и в обед за 30 мин до еды в небольшом количестве воды (20–50 мл) (исключить в летние и зимние месяцы).
2. Основной брикетированный фитосбор (ромашка, подорожник, зверобой, тысячелистник, солодка, толокнянка) – 4 г в сут (1 брикет на 1–2/3 стакана кипятка). Принимать утром и вечером за 30 мин до еды.

Были исследованы иммунологические показатели периферической крови: показатели клеточного **и гуморального иммунитета.**

Поверхностные антигены лимфоцитов были определены методом непрямой иммунофлюоресценции с помощью моноклональных антител производства «Медбиоспектр» (Москва). Определяли общее количество и субпопуляции лимфоцитов: Т-хелперы ($CD4^+$), цитотоксические Т-лимфоциты ($CD8^+$), их отношение ($CD4^+/CD8^+$) и В-лимфоциты ($CD19^+$). Уровень иммуноглобулинов IGA, IGG, IGM определяли методом нефелометрии. Результаты анализировали в различные сроки наблюдения: до начала лечения, по завершению специального лечения.

Полученные результаты были статистически обработаны методами современной медицинской статистики. Распределение переменных не было нормальным, поэтому значимость различий между группами оценивалась по критериям Манна-Уитни (Mann-Whitney), между переменными внутри группы – по критериям Уилкоксона (Wilcoxon).

Результаты

Общее состояние больных в обеих группах перед началом лечения и в процессе лучевой терапии было удовлетворительным. Средние уровни лейкоцитов в периферической крови перед началом лечения и после него показаны в таблице 1.

Во время лечения в обеих группах наблюдалась отрицательная динамика состава периферической крови: уменьшалось среднее количество лейкоцитов и лимфоцитов и их процентное содержание ($p<0,05$). После лечения уровень лейкоцитов в основной группе был статистически значимо выше, чем в группе сравнения. То же самое наблюдалось в отношении среднего количества лимфоцитов. Во время лечения удельный вес лимфоцитов в лейкоцитарной формуле в основной группе оставался стабильным, а в группе сравнения наблюдалась отрицательная динамика: удельный вес лимфоцитов уменьшился.

Удельный вес Т-лимфоцитов в обеих группах в начале лечения был несколько ниже нормы. По завершению специального лечения в основной группе удельный вес Т-лимфоцитов увеличился и пришёл в норму, а в группе сравнения – остался без изменений. По завершению специального лечения в обеих группах среднее количество Т-лимфоцитов уменьшилось как в целом, так и их субпопуляций $СД4^+$ и $СД8^+$, но в основной группе эти изменения были выражены в меньшей степени, чем в группе сравнения. Соотношение $СД4^+/СД8^+$ в основной группе в процессе лечения не изменилось, в группе сравнения, напротив, снизилось.

При анализе показателей в таблице 3 очевидно, что удельный вес В-лимфоцитов в общем количестве лимфоцитов в обеих группах до начала специ-

Таблица 1

Уровень лейкоцитов и лимфоцитов в периферической крови у пациенток основной группы и группы сравнения до начала и по завершению химиолучевого лечения

Показатель		Группы						$p_{между\ группами}$
		Основная, n=208			Сравнения, n=200			
		Mean[1]	SD[2]	SEM[3]	Mean	SD	SEM	
Уровень лейкоцитов, *мм³*	до лечения	6922,5	121,50	4,41	7081,8	151,24	3,03	0,055
	после лечения	4622,7	138,61	5,45	4470,1	127,90	4,62	0,007
$p_{между\ исследованиями}$			p=0,012			p=0,017		—
Уровень лимфоцитов, *мм³*	до лечения	1896,27	75,670	5,246	1933,15	72,020	5,092	0,101
	после лечения	1321,59	76,731	5,320	1151,05	125,820	8,896	0,021
$p_{между\ исследованиями}$			p=0,021			p=0,018		—
Доля лимфоцитов, *%*	до лечения	27,418	1,734	0,120	27,29	1,395	0,098	0,121
	после лечения	28,615	1,625	0,112	25,75	1,580	0,111	0,035
$p_{между\ исследованиями}$			p=0,336			p=0,020		—

Примечания: [1]Mean — среднее, [2]SD — стандартное отклонение, [3]SEM — стандартная ошибка среднего

Таблица 2

Показатели уровня Т-лимфоцитов в периферической крови у пациенток основной и группы сравнения до и по завершению химиолучевого лечения

Показатель		Группы						$p_{между\ группами}$
		Основная, *n*=208			Сравнения, *n*=200			
		Mean	SD	SEM	Mean	SD	SEM	
Уровень Т-лимфоцитов, *мм*^{3}	до лечения	1215,8	19,80	1,35	1247,0	45,55	2,32	0,654
	после лечения	963,7	18,90	1,38	737,8	39,02	3,35	0,037
$p_{между\ исследованиями}$			*p*=0,031			*p*=0,151		
Доля Т-лимфоцитов, *%*	до лечения	64,2	1,72	0,12	64,5	2,48	0,18	0,284
	после лечения	72,9	1,78	0,15	64,1	2,43	0,16	0,041
$p_{между\ исследованиями}$			*p*=0,027			*p*=0,004		
СД4, *мм*^{3}	до лечения	741,3	16,3	1,13	732,3	30,20	1,15	0,123
	после лечения	592,1	16,2	1,12	404,3	28,09	2,05	0,005
$p_{между\ исследованиями}$			*p*=0,025			*p*=0,001		
СД8, *мм*^{3}	до лечения	473,1	15,07	1,08	496,8	35,08	1,53	0,158
	после лечения	372,1	13,05	1,01	338,4	32,18	2,28	0,050
$p_{между\ исследованиями}$			*p*=0,033			*p*=0,023		
СД4/СД8	до лечения		1,57			1,51		
	после лечения		1,59			1,18		

Таблица 3

Показатели уровня В-лимфоцитов в периферической крови у пациенток основной и группы сравнения до и по завершению химиолучевого лечения

Показатель		Группы						$p_{между\ группами}$
		Основная, *n*=208			Сравнения, *n*=200			
		Mean	SD	SEM	Mean	SD	SEM	
Уровень В-лимфоцитов, *мм*^{3}	до лечения	481,7	18,64	1,29	493,0	17,74	1,32	0,124
	после лечения	305,4	18,42	1,27	315,4	18,51	1,25	0,303
$p_{между\ исследованиями}$			*p*=0,018			*p*=0,011		
Доля В-лимфоцитов, *%*	до лечения	25,4	1,07	0,08	25,5	3,44	0,24	0,351
	после лечения	23,1	1,05	0,07	27,4	2,04	0,23	0,046
$p_{между\ исследованиями}$			*p*=0,048			*p*=0,055		

ального лечения был выше нормы. После химиолучевого лечения в основной группе процентное содержание В-лимфоцитов уменьшилось, в группе сравнения, напротив, увеличилось, хотя различия были статистически не значимы (p>0,05).

Динамика уровня иммуноглобулинов показана на рисунках 1–3.

По завершению специального лечения в основной группе наблюдалось некоторое уменьшение содержания в крови IG класса A, в то время как в группе сравнения данный показатель, напротив, увеличивался. Различия между группами были статистически значимыми (рис. 1).

После химиолучевого лечения в группе, где пациентки получали сопроводительную фитотерапию, содержание в крови IG класса G значимо увеличивалось, а в группе без данного лечения – уменьшалось (рис. 2).

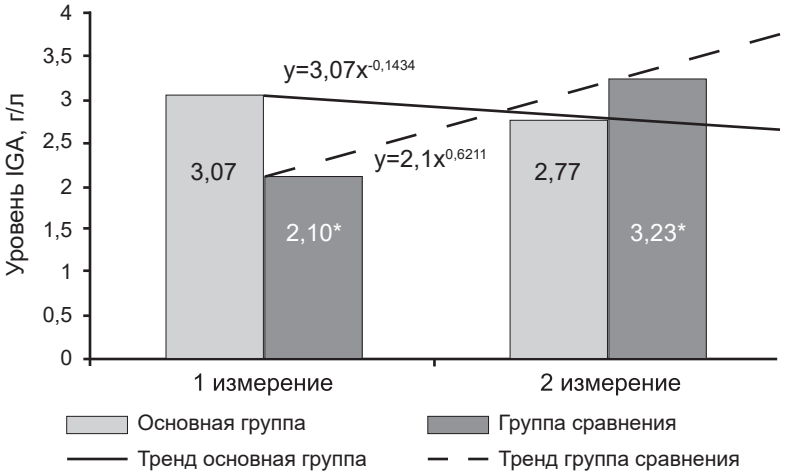

Рис.1. Динамика уровня IGA у пациенток основной и группы сравнения до и после специального лечения

DOI: http://dx.doi.org/10.18821/1028-9984-2019-24-1-2-10-15

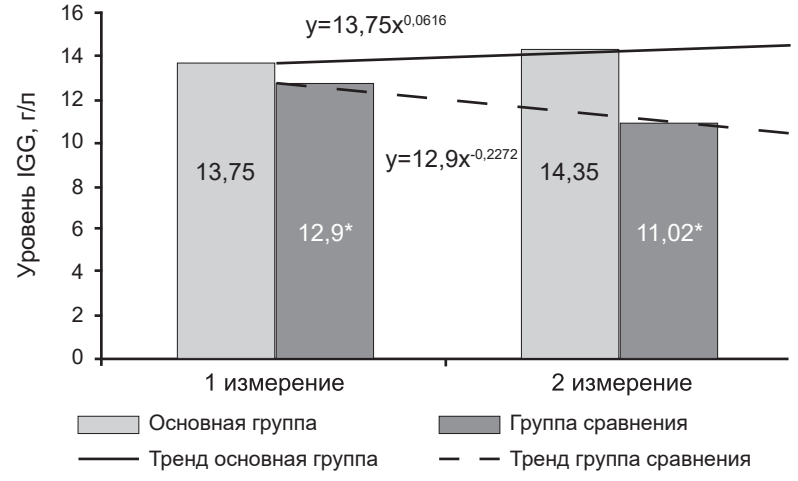

Рис. 2. Динамика уровня IGG в крови у пациенток основной и контрольной (сравнения) групп до и после специального лечения

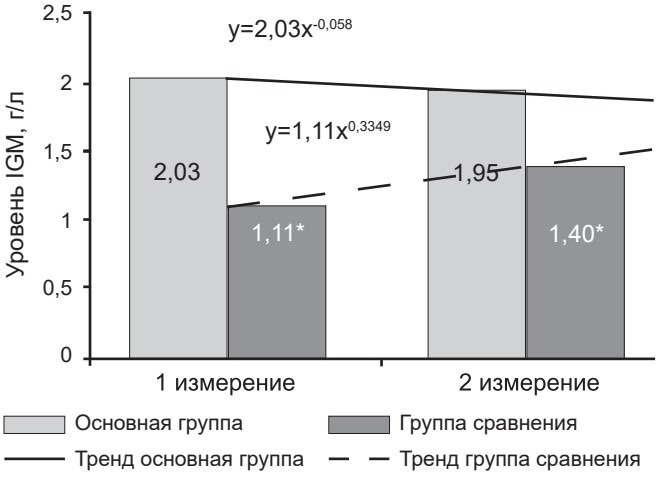

Рис. 3. Динамика уровня IGM в крови у пациенток основной и контрольной (сравнения) групп до и после специального лечения

По завершению специального лечения в основной группе уровень IG класса M не изменялся, в то время как в группе сравнения он статистически значимо увеличивался (рис. 3).

Выводы

В группе пациенток местнораспространённым раком шейки матки, получавших сопроводительную терапию препаратами из лекарственных растений, общее количество лейкоцитов после проведения лечения было выше, чем в группе без данной терапии.

Среднее количество СД3+ Т-лимфоцитов снижалось после специального лечения в меньшей степени, в том числе фракций СД4+ и СД8+.

В группе сравнения среднее количество СД19+ В-лимфоцитов снизилось по завершению специального лечения в большей степени, чем в основной.

Уровни иммуноглобулинов после химиолучевого лечения были подвержены следующей динамике: уровень IgA снижался в основной и повышался в группе сравнения; уровень IgG, напротив, увеличивался в группе пациенток, получавших фитотерапию, и – уменьшался в группе без неё; значения IgM были повышены только в группе пациенток, не получавших фитотерапию.

Таким образом, в группе, где пациентки получали сопроводительное лечение по оригинальной методике препаратами из лекарственных растений, иммунологические показатели были статистически значимо лучше, чем в группе без данного лечения.

Финансирование. Исследование не имело спонсорской поддержки.

Конфликт интересов. Авторы заявляют об отсутствии конфликта интересов.

ЛИТЕРАТУРА

1. Бойко А.В. Рак шейки матки. *В кн.:* Каприн А.Д., Мардынский Ю.С. , ред. Терапевтическая радиология. Национальное руководство. М.: ГЭОТАР-Медиа; 2018: 479 – 491.
2. Бохман Я.В. *Руководство по онкогинекологии*. М.: Книга по Требованию, 2012. 464 с.
3. *Клинические рекомендации по диагностике и лечению рака шейки матки. Ассоциация онкологов России*. М., 2017. 38 с.
4. Переводчикова Н.И., Горбунова В.А. *Руководство по химиотерапии опухолевых заболеваний*. 4-е изд. расширенное и дополненное. М.: Практическая медицина, 2018: 19-22; 241-294; 581-607; 655.
5. Хохлова С.В. Практические рекомендации по лекарственному лечению рака шейки матки. *В кн.:* Хохлова С.В. и др. Злокачественные опухоли. Практические рекомендации RUSSCO. ISSN 2587-6813 (электронное издание). 2018; 8 (3) спецвыпуск 2: 178-89.
6. Барышников А.Ю. Взаимоотношение опухоли и иммунной системы организма. *Практическая онкология*. 2003; 4 (3): 127-30.
7. Кетлинский С.А. Роль Т-хелперов типов 1 и 2 в регуляции клеточного и гуморального иммунитета. *Иммунология.* 2002; 23 (2): 77-9.
8. Михайленко А.А. и др. *Профилактическая иммунология*. М.: «Триада», 2004. 447 с.
9. Хаитов Р.Т., Кадагидзе З.Г. *Иммунитет и рак.* М.: ГЭОТАР-Медиа, 2018. 256 с.
10. Гольдберг Е.Д. и др. *Растения в комплексной терапии опухолей.* М.: Издательство РАМН, 2008. 232 с.
11. Корсун В.Ф., Трескунов К.А., Корсун Е. В., Мицконас А. *Лекарственные растения в онкологии.* 2-е изд. исправленное и дополненное. СПб: Эко-Вектор, 2017. 432 с.
12. Лесиовская Е.Е. Доказательная фитотерапия. Т. II. М.: Ремедиум, 2014. 688 с.
13. Wichtl M., ed. *Herbal Drugs and Phytopharmaceuticals. A Handbook for Practice on a Scientific Basis.* Medpharm; Stuttgart: Scientific Publishers Stuttgart, 2004. P.704.
14. Dorhoi A, Dobrean V, Zăhan M, Virag P. Modulatory effects of several herbal extracts on avian peripheral blood cell immune responses. *Phytother. Res.* 2006; 20 (5): 352-8.
15. Kos F.J., Engleman F.T. Requirement for natural killer cells in the induction of cytotoxic T cells Text. *Immunology*. 1995; 155: 578-584.
16. Толмачева Е.А., ред. *Справочник ВИДАЛЬ 2019 Лекарственные препараты в России*. Видал Рус, 2019. 1200 с.
17. Bleakney T.L. Deconstructing an adaptogen: Eleutherococcus senticosus. *Holist. Nurs. Pract.* 2008; 22 (4): 220-4.
18. McCue P.P., Phang J.M. Identification of human intracellular

targets of the medicinal Herb St. John's Wort by chemical-genetic profiling in yeast. *J. Agric. Food Chem.* 2008; 56 (22): 11011-7.
19. Lorusso G., Vannini N., Sogno I. et al. Mechanisms of Hyperforin as an anti-angiogenic angioprevention agent. *Eur. J. Cancer.* 2009; 45 (8): 1474-84. Epub 2009 Feb 14.
20. Vacek J., Klejdus B., Kubán V. Hypericin and hyperforin: bioactive components of St. John's Wort (Hypericum perforatum). Their isolation, analysis and study of physiological effect. *Ceska Slov. Farm.* 2007; 56 (2): 62-6.
21. Fulda S. Betulinic acid: a natural product with anticancer activity. *Mol. Nutr. Food Res.* 2009; 53 (1): 140-6.
22. Корепанов С.В., Лазарев А.Ф., Веряскина Н.Д. Способ профилактики и лечения осложнений при лучевой и/или химиотерапии рака различной локализации. Патент РФ № 2322999, 27.04.2008 г.

REFERENCES

1. Boyko A.V. Cervical Cancer. *In:* Kaprin A.D., Mardinskiy S., eds. Therapeutic radiology. National guidelines [Terapevticheskaya radiologiya. Natsional'noe rukovodstvo] Moscow: GEOTAR-Media, 2018: 479 – 491. (In Russ.)
2. Bokhman Y.V. *Manual of Gynecologic Oncology. [Rukovodstvo po onkoginekologii]* Moscow: Kniga po trbovaniu, 2012. 464 p. (In Russ.)
3. *Clinical guidelines for the diagnosis and treatment of cervical cancer.* Association of oncologists of Russia. Moscow, 2017. 38 p. (In Russ.)
4. Perevodchikova N.I., Gorbunova V.A., eds. Guidelines for chemotherapy of tumor diseases. 4th edition. Moscow: Prakticheskaya meditsina, 2018: 19-22; 241-294; 581-607; 655. (In Russ.)
5. Khokhlova S.V. Practical recommendations for drug treatment of cervical cancer. *In:* Khokhlova S.V. et al. Malignant tumors. Practical recommendations RUSSCO. ISSN 2587–6813 (electronic edition). 2018; 8(3) special issue 2:179–189. (In Russ.)
6. Baryshnikov A.Y. Relationship between tumor and the immune system. *Prakticheskaya onkologiya.* 2003; 4 (3): 127–130. (In Russ.)
7. Ketlinsky S.A. The Role of T-helper types 1 and 2 in the regulation of cellular and humoral immunity. *Immunology.* 2002; 23 (2): 77–79.
8. Mikhailenko A. A. et al. *Preventive immunology. [Profilakticheskaya immunologiya.]* Moscow: Triada, 2004. 447 p. (In Russ.)
9. Khaitov R.T., Kadagidze Z.G. *Immunity and cancer. [Immunitet i rak.]* Moscow: GEOTAR-Media, 2018. 256 p. (In Russ.)
10. Goldberg E.D. et al. *Plants in the complex therapy of tumors. [Rasteniya v kompleksnoy terapii opukhaley]*. Moscow: Izdatel'ctvo RAMN, 2008. 232 p. (In Russ.)
11. Korsun V.F., Treskunov K.A., Korsun E.V., Mickunas A. Medicinal plants in Oncology 2nd edition. [Lekarsvennye rasteniya v onkologii.] St. Petersburg: Eco-Vector, 2017. 432 p. (In Russ.)
12. Lesiovskaya E.E. Evidence-based phytotherapy. Volume II [Dokazatel'naya fitoterapiya. Tom II]. Moscow: Remedium, 2014. T. II. 688 p. (In Russ.)
13. Wichtl M., ed. *Herbal Drugs and Phytopharmaceuticals. A Handbook for Practice on a Scientific Basis.* Medpharm; Stuttgart: Scientific Publishers Stuttgart, 2004. P.704.
14. Dorhoi A, Dobrean V, Zăhan M, Virag P. Modulatory effects of several herbal extracts on avian peripheral blood cell immune responses. *Phytother. Res.* 2006; 20 (5): 352–8.
15. Kos F.J., Engleman F.T. Requirement for natural killer cells in the induction of cytotoxic T cells Text. *Immunology*. 1995; 155: 578–584.
16. Tolmacheva E.A., ed. *Handbook of VIDAL 2019. Medicines in Russia.* Vidal Rus, 2019. 1200 p. (In Russ.)
17. Bleakney T.L. Deconstructing an adaptogen: Eleutherococcus senticosus. *Holist. Nurs. Pract.* 2008; 22 (4): 220-4.
18. McCue P.P., Phang J.M. Identification of human intracellular targets of the medicinal Herb St. John's Wort by chemical-genetic profiling in yeast. *J. Agric. Food Chem.* 2008; 56 (22): 11011-7.
19. Lorusso G., Vannini N., Sogno I. et al. Mechanisms of Hyperforin as an anti-angiogenic angioprevention agent. *Eur. J. Cancer.* 2009; 45 (8): 1474-84. Epub 2009 Feb 14.
20. Vacek J., Klejdus B., Kubán V. Hypericin and hyperforin: bioactive components of St. John's Wort (Hypericum perforatum). Their isolation, analysis and study of physiological effect. *Ceska Slov. Farm.* 2007; 56 (2): 62–6.
21. Fulda S. Betulinic acid: a natural product with anticancer activity. *Mol. Nutr. Food Res.* 2009; 53 (1): 140–6.
22. Korepanov S.V., Lazarev A.F., Veryaskina N.D. Patent of RF № 2322999, 27.04.2008 Method of prevention and treatment of complications of radiation and/or chemotherapy for cancer of various localization. Patent of RF № 2322999, 27.04.2008. (In Russ.)

Поступила 18.09.2019
Принята к печати 12.10.2019

DOI: http://dx.doi.org/10.18821/1028-9984-2019-24-1-2-16-23

© КОЛЛЕКТИВ АВТОРОВ, 2019

Сихвардт И.А.[2], Алексеев Б.Я.[1], Леонов О.В.[2], Копыльцов Е.И.[2], Степанов С.С.[3], Королева С.А.[2], Мажбич М.С.[2], Водолазский В.А.[2]

МОРФОЛОГИЧЕСКИЕ АСПЕКТЫ ВОССТАНОВЛЕНИЯ ФАСЦИАЛЬНЫХ СТРУКТУР МАЛОГО ТАЗА С ЦЕЛЬЮ ПРОФИЛАКТИКИ ИНКОНТИНЕНЦИИ ПОСЛЕ РАДИКАЛЬНОЙ ПРОСТАТВЕЗИКУЛЭКТОМИИ

[1]Московский научно-исследовательский онкологический институт им. П.А. Герцена – филиал ФГБУ «Национальный медицинский исследовательский центр радиологии» Министерства здравоохранения РФ, 125284, Москва;
[2]ГБУЗ Омской области «Клинический онкологический диспансер», 644013, Омск;
[3]ФГБОУ ВО «Омский государственный медицинский университет» Министерства здравоохранения РФ, 644099, Омск

Радикальная простатвезикулэктомия – основной метод лечения больных локализованным раком предстательной железы. Восстановление фасциальных образований малого таза после хирургического вмешательства приводит к раннему восстановлению континенции. Проведён прижизненный морфологический анализ фасциальных структур малого таза у 10 мужчин разного возраста и типов телосложения: эндопельвикальная фасция, фасция Денонвилье, висцеральная фасция мочевого пузыря. Установлено, что в основе организации всех изученных фасций лежит плотная волокнистая оформленная соединительная ткань, между параллельными волнообразными пучками которой выявлялись прослойки рыхлой неоформленной соединительной ткани, содержащей фибробласты, фиброциты, мелкие и крупные сосуды. Вокруг фасций располагались соединённые с ними скопления жировой ткани и рыхлой неоформленной соединительной ткани, включающей пучки коллагеновых и эластических волокон различной толщины. Анализ морфологических характеристик выявил тканевую однородность изучаемых тканей. В результате при максимально полном удалении жировой ткани и сближении плотной волокнистой оформленной соединительной ткани сшиваемых фасций после позадилонной простатвезикулэктомии формируется стабильный и непрерывный рубец, обеспечивающий надёжное сращение сшиваемых фасциальных анатомических образований с формированием задней суспензии уретровезикального анастомоза сохраняющимися фасциальными структурами малого таза.

Ключевые слова: *рак предстательной железы, позадилонная простатвезикулэктомия, недержание мочи, задняя суспензия, эндопельвикальная фасция, фасция Денонвилье, висцеральная фасция мочевого пузыря, тинкториальные свойства тканей, плотная волокнистая оформленная соединительная ткань, клетки фибробластического дифферона.*

Для цитирования: Сихвардт И.А., Алексеев Б.Я., Леонов О.В., Копыльцов Е.И., Степанов С.С., Королева С.А., Мажбич М.С., Водолазский В.А.. Морфологические аспекты восстановления фасциальных структур малого таза с целью профилактики инконтиненции после радикальной простатвезикулэктомии. *Российский онкологический журнал*. 2019; 24 (1–2): 16–23. DOI: http://dx.doi.org/10.18821/1028-9984-2019-24-1-2-xx-xx.

Для корреспонденции: *Леонов Олег Владимирович,* доктор медицинских наук, заместитель главного врача по научно-практической работе БУЗОО «Клинический онкологический диспансер», 644013, Омск. E-mail: leonov_oleg@mail.ru.

Sikhvardt I.A.[2], Alekseev B.Ya.[1], Leonov O.V.[2], Kopyltsov E.I.[2], Stepanov S.S.[3], Koroleva S.A.[2], Mazhbich M.S.[2], Vodolazskiy V.A.[2]

MORPHOLOGICAL ASPECTS OF RECOVERY OF THE PELVIC FASCIAL STRUCTURES FOR PREVENTION OF THE INCONTINENCE AFTER RADICAL PROSTATECTOMY

[1]Hertzen Moscow Oncology Research Institute – branch of the National Medical Research Center of Radiology, Ministry of Health of Russia, 125284, Moscow Russian Federation;
[2]Omsk Clinical Oncological Dispensary, Omsk, 644013, Russian Federation;
[3]Omsk State Medical University, Omsk, 644099, Russian Federation

Radical prostatvesiculectomy is the main method of treating patients with localized prostate cancer. Restoration of fascial small pelvis formations after surgical intervention leads to the early continency. In vivo morphological analysis of the pelvic fascial structures in 10 men of different ages and body types has been conducted: endopelvic fascia, Denonville fascia, visceral fascia of the bladder. It was established that the basis of the organization of all studied fascias is a dense fibrous structure, connective tissue, between parallel wavy bundles identified by layers of loose unformed connective tissue, the storage of fibroblasts, fibrocytes, small and large vessels. Around the fascias there were clusters of adipose tissue and loose unformed connective tissue, including bundles of collagen and elastic fibers of various thickness, connected with them. Analysis of morphological characteristics revealed tissue homogeneity of the studied tissues. As a result, the maximum possible removal of adipose tissue and the approximation of the dense fibrous connective tissue crosslinkable executed after prostatectomy formed stable and continuous rumen, ensures sturdy fusion crosslinkable fascial anatomical structures to form a rear suspension urethrovesical anastomosis conserved fascial structures pelvic patients after retropubic prostatectomy.

Keywords: *prostate cancer, retropubic prostatevesiculectomy, urinary incontinence, posterior suspension, endopelvic fascia, Denonville's fascia, visceral fascia of the bladder, tinctorial properties of tissues, dense fibrous, dense connective tissue, fibroblastic differen cells.*

For citation: Sikhvardt I.A., Alekseev1 B.Ya., Leonov O.V., Kopyltsov E.I., Stepanov S.S., Koroleva S.A., Mazhbich M.S., Vodolazskiy V.A. Morphological aspects of recovery of the pelvic fascial structures for prevention of the incontinence after radical prostatectomy. *Rossiiskii onkologicheskii zhurnal. (Russian Journal of Oncology).* 2019; 24 (1–2): 16–23. (In Russ.). DOI: http://dx.doi.org/10.18821/1028-9984-2019-24-1-2-16-23.
For correspondence: *Oleg V. Leonov*, MD, PhD, DSc, Omsk Clinical Oncological Dispensary, Omsk, 644013, Russian Federation. E-mail: leonov_oleg@mail.ru
Conflict of interest. The authors declare no conflict of interest.
Acknowledgment. The study had no sponsorship.

Received 21 August 2019
Accepted 16 September 2019

Рак предстательной железы – актуальная медицинская и социальная проблема. За последнее десятилетие заболеваемость раком предстательной железы существенно возросла [1], и к настоящему времени это заболевание занимает 2-е место среди онкологических заболеваний у мужчин в развитых странах [2]. Активное выявление больных раком предстательной железы в рамках программ ранней диагностики и скрининга позволило увеличить число пациентов с локализованными опухолями. Основным и стандартным методом лечения локализованного рака предстательной железы является радикальная простатвезикулэктомия [3]. Хирургическое вмешательство чаще всего не предусматривает восстановление целостности фасциальных футляров органов и фасциальных узлов малого таза, что приводит к падению внутритканевого давления и нарушению гемомикроциркуляции [4]. Это в свою очередь приводит к дистрофии и атрофии анатомических структур и нарушению их функции [5]. Во многих частях тела фасциальный аппарат играет роль рессорных приспособлений [7]. При сокращении мышц фасции меняют своё положение, сжимая или расслабляя нервно-сосудистые и мышечные футляры [8]. Фасции образованы плотной волокнистой соединительной тканью, в которой преобладают коллагеновые волокна, переплетающиеся в разных направлениях [6]. С ними чередуются слои эластических волокон, образующих сети.

Хирургическое вмешательство на органах малого таза по существующим общепризнанным канонам изменяет пространственное анатомическое расположение внутренних органов и характеризуется качественными изменениями тканей, чем приводит к дисфункции. Восстановление мягкотканного фасциального остова малого таза обеспечивается физиологической регенерацией [9]. Исследования по проблемам регенерации тканей актуальны и проводятся в современной медицине. В организме человека регенерация обеспечивается дифференцировкой структурно-функциональных типов клеток, в основе которой находится дифферон. Термином «дифферон» принято обозначать ряд клеток одной гистогенетической детерминации от наименее дифференцированных до терминально дифференцированных [10]. При регенерации соединительной ткани основными клетками, обеспечивающими создание структурной основы для формирования тканей, являются фибробласты [11]. Фибробласты – главные поставщики коллагена. Синтез коллагена начинается внутриклеточно, а затем переходит в околоклеточное пространство и после полимеризации трансформируется в коллагеновые фибриллы, которые, объединяясь, образуют коллагеновые пучки, являющиеся основными структурными компонентами органов и тканей, которые испытывают основную механическую нагрузку [12].

Значения фасциальных образований, окружающих предстательную железу и мочевой пузырь, и фасциальных узлов малого таза интересуют исследователей применительно к обоснованию раннего восстановления континенции после радикальной простатвезикулэктомии [13].

Впервые в 2006 г. Rocco F. et al. [14] проведён сравнительный анализ клинических результатов радикальной простатвезикулэктомии в двух группах с формированием задней суспензии и без суспензии. Особенностью хирургической техники было выполнение до завершения уретровезикального анастомоза соединения между дистальным концом фиброзной ткани сфинктера уретры по задней полуокружности с остаточной фасцией Денонвилье по типу конец-в-конец. Коллективом авторов достоверно доказано, что анатомическая и функциональная реконструкция фасциальных структур малого таза направлена на достижение скорейшего восстановления недержания мочи после простатвезикулэктомии.

Надо отметить, что более чем в 85% случаев хирургическое вмешательство в объёме простатвезикулэктомии приводит к удалению единым комплексом предстательной железы с семенными пузырьками в пределах анатомического футляра. Фасция Денонвилье, плотно срастающаяся с капсулой предстательной железы и самой паренхимой на некотором протяжении по её задней поверхности, при выполнении простатвезикулэктомии удаляется, что влечёт за собой дефицит фасции Денонвилье по длине. Это значительно ограничивает возможности выполнения задней суспензии, препятствует восстановлению фасции по типу конец-в-конец [15].

В 2011 г. российскими исследователями [16] предложена в клиническую практику методика задней суспензии при дефиците длины фасции Денонвилье за счёт проксимального и дистального концов самой фасции Денонвилье и париетальной тазовой фасции. При мониторинге континенции в сроках 3 мес и 6 мес после удаления уретрального катетера после позадилонной простатвезикулэктомии доля полностью континентных больных в группе с модифицированной методикой восстановления фасциальных структур малого таза была выше, чем в контрольной группе без суспензии. Сопоставимые показатели континентных пациентов в обеих группах достоверно достигнуты через год после хирургического лечения.

Улучшению результатов удержания мочи после простатвезикулэктомии уделяется особое внимание. Наиболее перспективным хирургическим направле-

DOI: http://dx.doi.org/10.18821/1028-9984-2019-24-1-2-16-23

нием в настоящее время являются реконструкция и усиление фасциальных структур малого таза. В этой связи представляется актуальным изучить морфологические особенности фасциальных структур малого таза и оптимизировать хирургическую технику замещения дефицита длины фасции Денонвилье местными тканями после позадилонной простатвезикулэктомии.

Цель исследования. Изучить тканевые особенности фасциальных структур малого таза и обосновать возможность формирования задней суспензии уретровезикального анастомоза сохраняющимися фасциальными структурами малого таза у больных после позадилонной простатвезикулэктомии.

Материалы и методы

Нами проведён прижизненный морфологический анализ фасциальных структур малого таза у 10 мужчин разного возраста и типов телосложения. Возраст больных составлял 63,3±6,1 года (от 50 до 73 лет). У всех пациентов при проведении позадилонной простатвезикулэктомии выполняли биопсию фасциальных структур малого таза в следующих точках:

– эндопельвикальная фасция,
– фасция Денонвилье,
– висцеральная фасция мочевого пузыря.

Материалом для исследования послужили 30 гистологических блоков фасциальных структур малого таза после позадилонной простатвезикулэктомии.

Биопсийный материал фасциальных структур малого таза сразу помещали в фиксатор 10% нейтральный забуференный раствор формалина с экспозицией 1 сут. После фиксации материал промывали в течение 1,5–2 ч в проточной воде. Полученный биологический материал помещали в аппарат для автоматической проводки закрытого типа «Leica ASP 200S» (Германия) с целью обезвоживания и пропитывания парафином. В работе использовали программируемый заливочный центр «Leica EG 1160» (Германия). Нарезку материала проводили на полуавтоматическом микротоме «Microm HM 430» (Германия). Рутинное окрашивание морфологического материала гематоксилин-эозином проводили на автоматическом аппарате окрашивания срезов тканей «Leica Autostainer XL» (Германия). Дополнительно для оценки элементов соединительной ткани фасциальных образований малого таза использовали специальное окрашивание по методу Ван Гизона. Просмотр микропрепаратов осуществляли на бинокулярном микроскопе «AxioLabAl» (Carl Zeiss, Германия) и фотографирование /архивирование/ на бинокулярном микроскопе «Leica DFC 295» (Германия) с программным обеспечением.

Для обработки и анализа биологических изображений использовали специализированное программное обеспечение с открытым исходным кодом – ImageJ (National Institutes of Health, США), предоставляющее возможность получения объективной информации при изучении структурно-функционального состояния фасциальных структур малого таза у человека [17]. Программное обеспечение использовалось нами как самостоятельное средство для обработки морфологического материала [18]. При автоматизированном компьютерном анализе изображений мы использовали программное обеспечение ImageJ 1.45 и ImageJ 1.46, которое работает с операционной системой Windows. Большое значение при сравнении гистологических структур имела оценка тинкториальных свойств (способность связывать красители) их составляющих, базирующаяся на сравнении оттенков цвета сравниваемых структур. Для фасций это прежде всего коллагеновые волокна плотной волокнистой оформленной соединительной ткани и эластические волокна рыхлой соединительной ткани. Использовался палитровый режим изображения и построение гистограмм сравниваемых полей зрения.

Материалы исследования были подвергнуты статистической обработке. Анализ осуществлялся с использованием пакетов «Statistica-8», «Биостатистика», возможностей программы Microsoft Excel [19]. Результаты статистического анализа могли быть недостоверными (p>0,05), достоверными (p<0,05), достоверными с высокой степенью надёжности

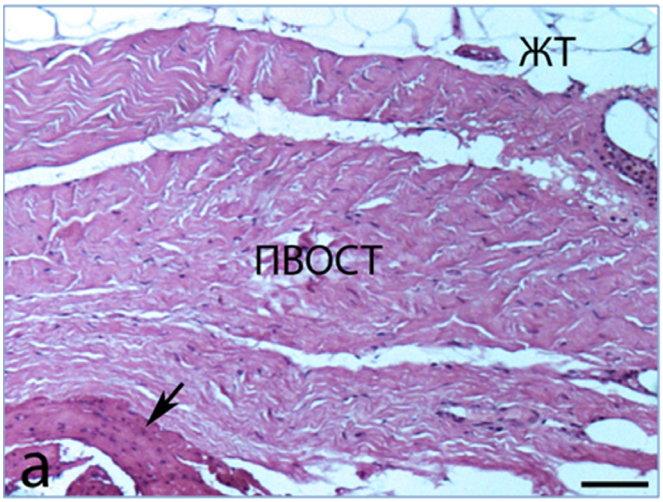

Рис. 1 а. Фрагменты эндопельвикальной фасции (окраска гематоксилином и эозином, где ЖТ – жировая ткань, ПВОСТ – плотная волокнистая оформленная соединительная ткань, стрелки – пучки эластических волокон. Об. х 10, шкала – 100 мкм)

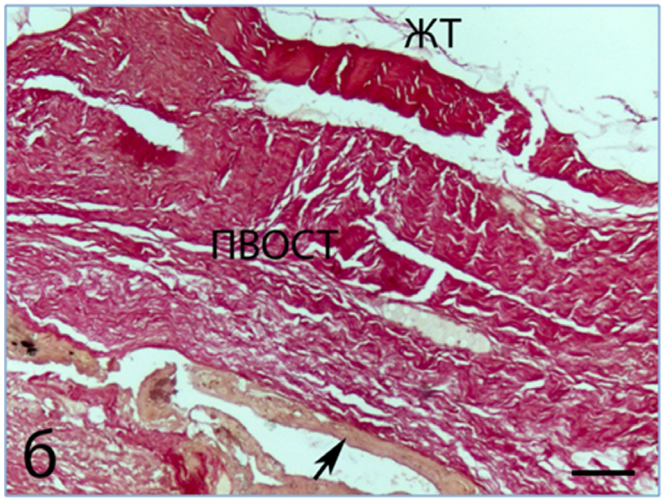

Рис. 1 б. Фрагменты эндопельвикальной фасции (окраска по методу ван Гизона, где ЖТ – жировая ткань, ПВОСТ – плотная волокнистая оформленная соединительная ткань, стрелки – пучки эластических волокон. Об. х 10, шкала – 100 мкм)

(p<0,01), достоверными с высшей степенью надёжности (p<0,001).

Результаты

Нами установлено, что в основе организации всех изученных фасций лежала плотная волокнистая оформленная соединительная ткань, между параллельными волнообразными пучками которой выявлялись прослойки рыхлой неоформленной соединительной ткани, содержащей фибробласты, фиброциты, мелкие и крупные сосуды. Вокруг фасций располагались соединённые с ними скопления жировой ткани и рыхлой неоформленной соединительной ткани. В структуре последних, кроме коллагеновых, выявлялись пучки эластических волокон различной толщины (рис. 1 а, 2 а, 3 а). На препаратах, окрашенных по Ван Гизону, эти волокна и их пучки представлены как буровато-красные образования. Эластические волокна локализовались в основном вне пучков волокнистой оформленной соединительной ткани (рис. 1 б, 2 б, 3 б).

По данным микроизмерений, проведённых с помощью программы ImageJ 1.46, диаметр пучков коллагеновых волокон в эндопельвикальной фасции составлял 1,85±0,46, фасции Денонвилье – 1,72±0,38 и висцеральной фасции мочевого пузыря – 1,76±0,65 мкм, что статистически значимо не различалось (p<0,01) (рис. 4). Не различалось и количество клеток фибробластического дифферона, соответственно 478 (418–550), 441 (398–495) и 456 (405–526) клеток

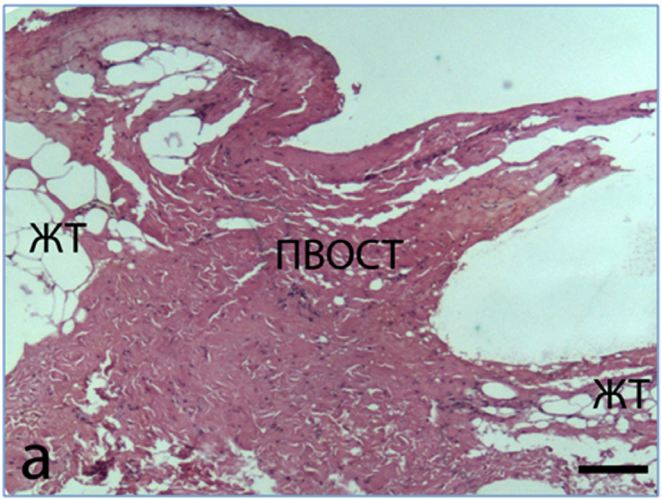

Рис. 2 а. Фрагмент фасции Денонвилье (окраска гематоксилином и эозином, где ЖТ – жировая ткань, ПВОСТ – плотная волокнистая оформленная соединительная ткань, стрелки – пучки эластических волокон. Об. х 10, шкала – 100 мкм)

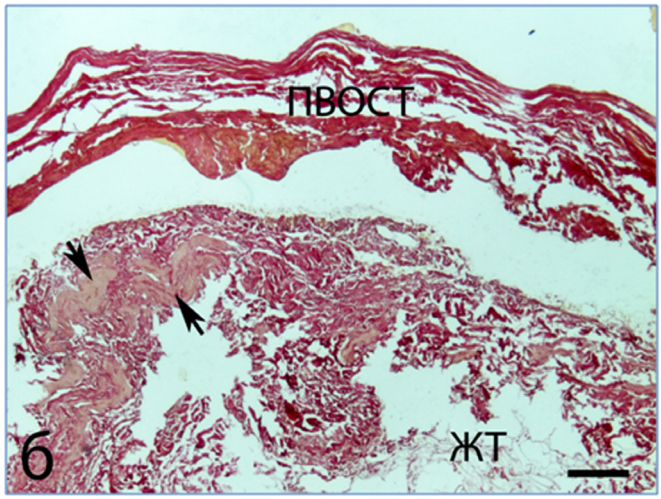

Рис. 2 б. Фрагмент фасции Денонвилье (окраска по методу ван Гизона, где ЖТ – жировая ткань, ПВОСТ – плотная волокнистая оформленная соединительная ткань, стрелки – пучки эластических волокон. Об. х 10, шкала – 100 мкм)

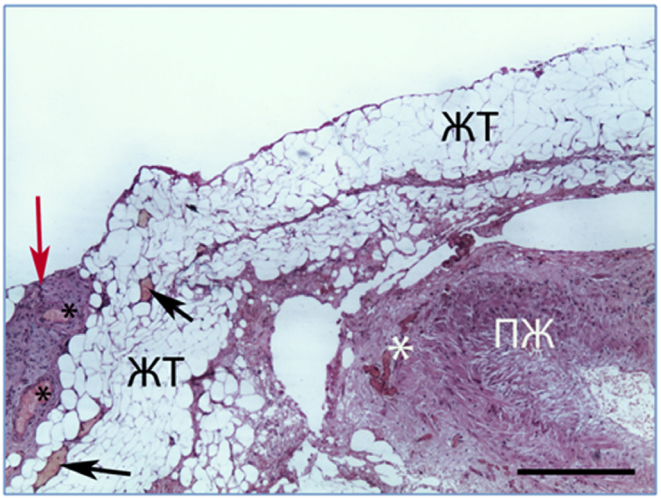

Рис. 3 а. Фрагмент висцеральной фасции мочевого пузыря (окраска гематоксилином и эозином, где ЖТ – жировая ткань, ПВОСТ – плотная волокнистая оформленная соединительная ткань, ПЖ – предстательная железа с небольшим количеством желёз (белая звёздочка), чёрные стрелки – пучки эластических волокон, красная стрелка – участок фасции мочевого пузыря с крупными сосудами (чёрные звездочки). Об. х 10, шкала – 200 мкм)

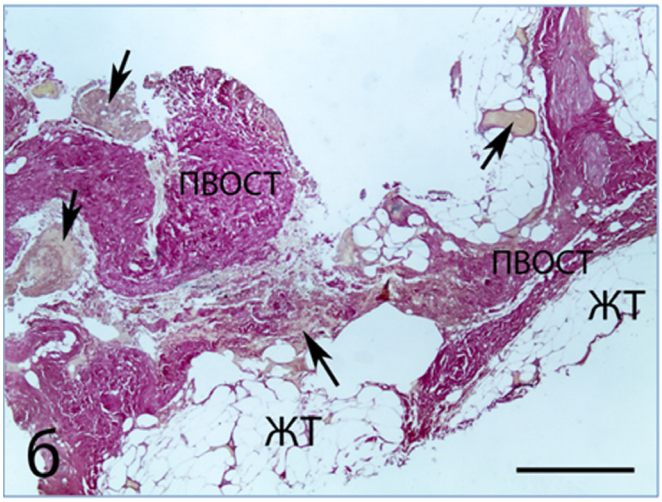

Рис. 3 б. Фрагмент висцеральной фасции мочевого пузыря (окраска по методу ван Гизона, где ЖТ – жировая ткань, ПВОСТ – плотная волокнистая оформленная соединительная ткань, ПЖ – предстательная железа с небольшим количеством желёз (белая звёздочка), чёрные стрелки – пучки эластических волокон, красная стрелка – участок фасции мочевого пузыря с крупными сосудами (чёрные звездочки). Об. х 10, шкала – 200 мкм)

DOI: http://dx.doi.org/10.18821/1028-9984-2019-24-1-2-16-23

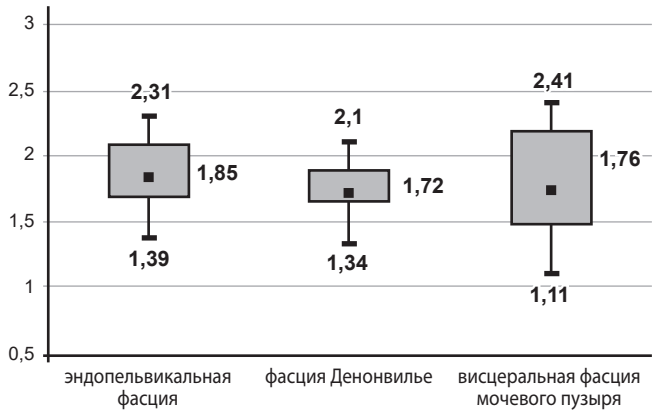

Рис. 4. Сравнительная характеристика диаметра пучков коллагеновых волокон (мкм) эндопельвикальной фасции, фасции Денонвилье и висцеральной фасции мочевого пузыря по данным программы ImageJ 1.46

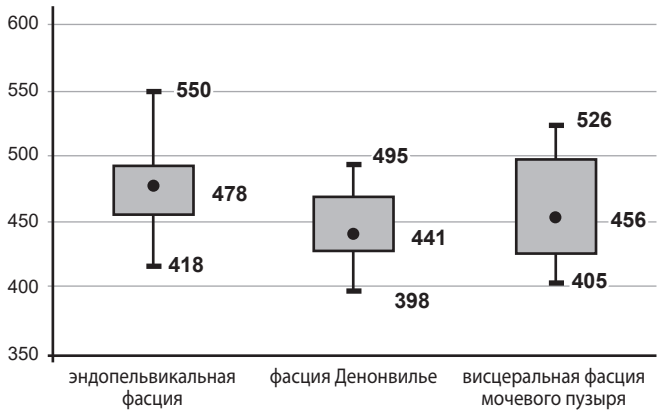

Рис. 5. Сравнительная характеристика количества клеток фибробластического дифферона (на 1 мм^2 поля зрения) эндопельвикальной фасции, фасции Денонвилье и висцеральной фасции мочевого пузыря по данным программы ImageJ 1.46

Пиксельный состав изображения фасциальных структур малого таза у больных раком предстательной железы

Измерения в программе ImageJ 1.45	Фасции малого таза		
	Эндопельвикальная фасция	Фасция Денонвилье	Висцеральная фасция мочевого пузыря
Показатель моды	59	56	51
Средние значения вариационных рядов	76,6 ± 60,6	75,9 ± 62,3;	76,2 ± 60,6

на 1 мм^2 поля зрения (p<0,01) (рис. 5). При этом анатомические размеры и форма фасций различались.

Нами проведена оценка тинкториальных свойств тканей, а также определено количество клеток фибробластического дифферона и диаметр пучков коллагеновых волокон различных фасциальных структур. Это позволило нам дать более точную характеристику изучаемых фасциальных образований малого таза. При анализе гистограмм с использованием программы ImageJ 1.45 нами установлено, что пиксельный состав изображений плотной волокнистой оформленной соединительной ткани эндопельвикальной фасции, фасций Денонвилье и висцеральной фасции мочевого пузыря статистически значимо не различался (p<0,01). Во всех случаях показатель моды (наиболее часто встречающееся значение) был практически на одном уровне – 59, 56 и 51 (в шкале 0–255 яркости изображения). Средние значения сравниваемых вариационных рядов также не отличались: 76,6±60,6, 75,9±62,3, 76,2±60,6 (<0,01) (см. табл.). При этом палитры изображений были сходны (преобладали оттенки красного цвета). Всё это свидетельствовало о сходстве тинкториальных свойств плотной волокнистой оформленной соединительной ткани сравниваемых фасций.

Обсуждение

Радикальная простатвезикулэктомия является рекомендуемым методом лечения больных локализованным раком предстательной железы [20]. Современные зарубежные [14] и отечественные авторы [16] в последнее десятилетие отмечают необходимость восстановления фасциальных структур малого таза для улучшения результатов континенции после простатвезикулэктомии. Оптимальная техника сшивания фасции Денонвилье конец-в-конец – редкая хирургическая удача, приводящая к значительным положительным результатам удержания мочи после простатвезикулэктомии уже в первые месяцы после операции. Наибольшие хирургические трудности возникают у оперирующего хирурга при недостаточной длине фасции Денонвилье. Восстановление мягкотканного фасциального остова малого таза производится с использованием наиболее пригодных фасциальных структур малого таза.

В случае дефицита фасции Денонвилье нами предложена идея замещения данного фрагмента остающимися в операционном поле фасциальными структурами малого таза. Известно, что по передней и боковым поверхностям мочевой пузырь покрыт пузырной висцеральной фасцией, являющейся продолжением простатической фасции. Таким образом, использование фасции мочевого пузыря для замещения существующего дефекта фасции Денонвилье обоснованно и является универсальным. Швы за задней стенкой мочевого пузыря на латеральный правый и левый листки висцеральной фасции мочевого пузыря обеспечивают необходимую длину фасциального фрагмента в полости малого таза (Патент на изобретение № 2559588 от 14.07.2015 г. – «Способ профилактики недержания мочи после позадилонной простатвезикулэктомии»). При этом нарушение функции мочевого пузыря не отмечается.

Успех хирургического восстановления фасциальных структур малого таза достигается только при заживлении раны первичным натяжением. Это предусматривает:

- тщательную остановку кровотечения;
- удаление инородных тел и нежизнеспособных тканей;

- ровное иссечение краев фасции;
- сопоставление однородных краев фасциальных структур малого таза;
- наложение узловых швов.

На современном этапе накоплен большой фактический материал, посвящённый вопросам изучения раневого процесса с учётом теоретических и клинических аспектов регенерации [21]. Наша уверенность в регенерации подтверждена гистологическим исследованием. С этой целью выбраны основные фасциальные элементы малого таза, участвующие после разрушительного этапа простатвезикулэктомии в восстановлении мягкотканного остова, а именно фасция Денонвилье, висцеральная фасция мочевого пузыря. Контрольным морфологическим материалом нами выбрана промежуточная эндопельвикальная фасция. Традиционный метод окраски гематоксилином/эозином недостаточно эффективен в доказательной базе. Используемый нами метод окраски по Ван Гизону имел ряд преимуществ по сравнению с окраской гематоксилином/эозином, т. к. позволял дискриминировать различные компоненты любой соединительной ткани. Коллагеновые волокна соединительной ткани после окраски по Ван Гизону имели ярко-красный цвет, а мышечные и эластические волокна – буровато-красный или жёлто-зелёный, ядра клеток окрашивались в тёмно-коричневый или буровато-чёрный цвет. Проведённый анализ морфологических характеристик эндопельвикальной фасции, фасции Денонвилье и висцеральной фасции мочевого пузыря выявил тканевую однородность изучаемых тканей, следовательно, это обеспечит формирование надёжного сращения между ними.

Достоверно доказано, что все фасции представлены волокнистой оформленной соединительной тканью, которая характеризуется регулярным расположением коллагеновых или эластических волокон. Нами не отмечено достоверных отличий при оценке диаметра пучков коллагеновых волокон во всех изучаемых фасциальных элементах (рис. 4). Получены сопоставимые показатели количества клеток фибробластического дифферона на 1 мм^2 поля зрения (рис. 5). Морфологические исследования выявили ожидаемые особенности реакции клеточных дифферонов, участвующих в репаративной регенерации раневого дефекта фасций малого таза. Заживление тканей проходит четыре последовательных биологически обусловленных стадии.

Предпосылкой для процесса полного заживления являлось однородность срастающихся тканей, что подтверждено тинкториальными свойствами изученных фасций малого таза. Все фасциальные образования, в том числе и малого таза, относятся к соединительной ткани. Принципиальные различия типов соединительной ткани определяются соотношениями клеточных компонентов и характером межклеточного вещества. В плотной волокнистой соединительной ткани преобладали волокнистые структуры, т.к. она испытывает существенные механические нагрузки. В результате нами подтверждено сходство исследуемых фрагментов фасциальных структур малого таза (рис. 6 а, б, в).

Таким образом, изученная морфологическая особенность фасциальных структур малого таза позволила оптимизировать хирургическую технику

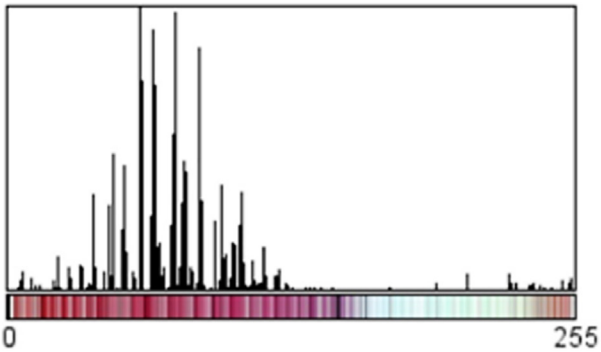

а Count: 11700 Min: 2
Mean: 76.607 Max: 254
StdDev: 35.485 Mode: 59 (788)

Рис. 6 а. Гистограммы пиксельного состава цифрового палитрового изображения плотной волокнистой оформленной соединительной ткани эндопельвикальной фасции

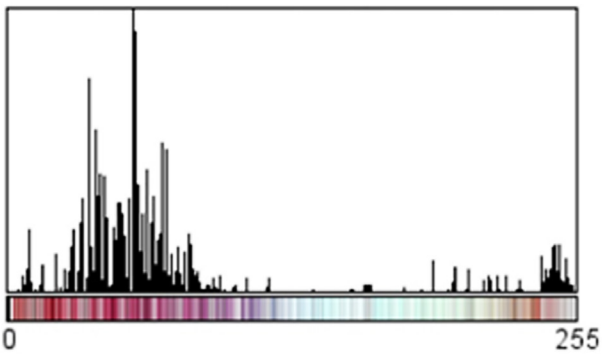

б Count: 3417 Min: 3
Mean: 75.878 Max: 254
StdDev: 62.344 Mode: 56 (210)

Рис. 6 б. Гистограммы пиксельного состава цифрового палитрового изображения плотной волокнистой оформленной соединительной ткани фасции Денонвилье

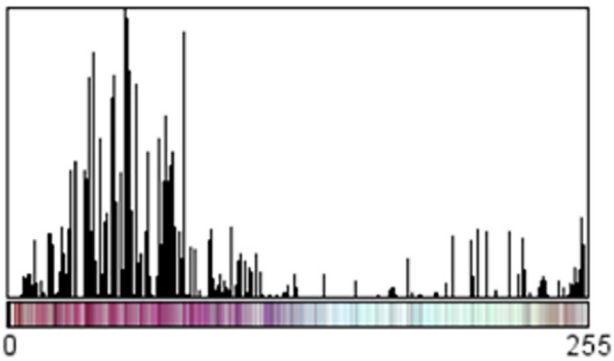

в Count: 5376 Min: 5
Mean: 76.248 Max: 254
StdDev: 60.562 Mode: 51 (215)

Рис. 6 в. Гистограммы пиксельного состава цифрового палитрового изображения плотной волокнистой оформленной соединительной ткани висцеральной фасции мочевого пузыря

выполнения уретровезикального анастомоза с восстановлением фасциальных структур малого таза при дефиците длины фасции Денонвилье при позадилонной простатвезикулэктомии.

Заключение

Морфологический анализ фасциальных структур малого таза у мужчин разного возраста и типов телосложения доказал, что при анатомических и топографических отличиях эндопельвикальной фасции, фасции Денонвилье и висцеральной фасции мочевого пузыря их гистологическая организация, толщина коллагеновых волокон и тинкториальные свойства плотной волокнистой оформленной соединительной ткани статистически значимо не различались (p<0,01). При максимально полном удалении жировой ткани и сближении плотной волокнистой оформленной соединительной ткани сшиваемых фасций после позадилонной простатвезикулэктомии формируется стабильный и непрерывный рубец, обеспечивающий надёжное сращение сшиваемых фасциальных анатомических образований.

Финансирование. Исследование не имело спонсорской поддержки.

Конфликт интересов. Авторы заявляют об отсутствии конфликта интересов.

ЛИТЕРАТУРА

1. Roobol M.J. Screening for prostate cancer: are organized screening programs necessary? *Transl. Androl. Urol.* 2018; 7 (1): 4-11. doi: 10.21037/tau.2017.12.10. PMID: 29594014.
2. Siegel R.L., Miller K.D., Jemal A. Cancer Statistics. 2017. *CA Cancer J. Clin.* 2017; 67 (1): 7-30. doi: 10.3322/caac.21387. PMID: 28055103.
3. Качмазов А.А., Кешишев Н.Г., Огнерубова И.Н., Григорьева М.В., Казаченко А.В., Алексеев Б.Я. Проблема раннего восстановления удержания мочи после радикальной простатэктомии. *Онкоурология.* 2017; 4: 70-78. doi.org/10.17650/1726-9776-2017-13-4-70-78.
4. Poore R.E., McCullough D.L., Jarow J.P. Puboprostatic ligament sparing improves urinary continence after radical retropubic prostatectomy. *Urol.* 1998; 51 (1): 67–72. PMID: 9457291.
5. Димитриади С.Н., Алексеев Б.Я., Татьянченко В.К., Перепечай В.А. Анатомические обоснования стабилизации уретроцистонеоанастомоза после радикальной простатэктомии путем восстановления фасциальных структур малого таза. *Медицинский вестник Башкортостана*. 2011; 6 (2): 284–5.
6. Fritsch H., Lienemann A., Brenner E., Ludwikowski B. Clinical anatomy of the pelvic floor. *Adv. Anat. Embryol. Cell Biol.* 2004; 175: 1-64. PMID: 15152384.
7. Каган И.И. Топографическая анатомия и оперативная хирургия в терминах, понятиях, классификациях: учебное пособие. Оренбург; 1997.
8. Быков В.Л. *Цитология и общая гистология. Функциональная морфология клеток и тканей человека: учебник*. SOTIS; 2002.
9. Hyldig K., Riis S., Pennisi C.P., Zachar V., Fink T. Implications of extracellular matrix production by adipose tissue-derived stem cells for development of wound healing therapies. *Int. J. Mol. Sci.* 2017; 18 (6): 1167. doi: 10.3390/ijms18061167. PMID: 28561757.
10. Бозо И.Я., Деев Р. В., Пинаев Г.П. Фибробласт – специализированная клетка или функциональное состояние клеток мезенхимного происхождения. *Цитология.* 2010; 52 (2): 99–109.
11. Verhaegen P.D., van Zuijlen P.P., Pennings N.M., van Marle J. et al. Differences in collagen architecture between keloid, hypertrophic scar, normotrophic scar, and normal skin: An objective histopathological analysis. *Wound Repair. Regen.* 2009; 17 (5): 649-656. doi: 10.1111/j.1524-475X.2009.00533.x. PMID: 19769718.
12. Омельяненко Н.П., Слуцкий Л.И., под ред. С.П. Миронова Соединительная ткань (гистофизиология и биохимия): монография. М.: Известия; 2009.
13. Tewari A., Jhaveri J., Rao S. Total reconstruction of the vesico-urethral junction. *BJU Int.* 2008; 101 (7): 871–7. doi: 10.1111/j.1464-410X.2008.07424.x. PMID: 18321319.
14. Rocco F., Carmignani L., Acquati P. Early continence recovery after open radical prostatectomy with restoration of the posterior aspect of the rhabdosphincter. *Eur. Urol.* 2007; 52 (2): 307–622. doi: 10.1016/j.eururo.2007.01.109. PMID: 17329014.
15. Menon M., Muhletaler F., Campos M., Peabody J.O. Assessment of Early Continence After Reconstruction of the Periprostatic Tissues in Patients Undergoing Computer Assisted (Robotic) Prostatectomy: Results of a 2 Group Parallel Randomized Controlled Trial. *J. Urol.* 2008; 180: 1018–23. doi: 10.1016/j.juro.2008.05.046. PMID: 18639300.
16. Перепечай В.А., Димитриади С.Н., Алексеев Б.Я. Технические особенности выполнения радикальной простатэктомии для раннего восстановления континенции. *Онкоурология.* 2011; 1: 37-44. doi.org/10.17650/1726-9776-2011-7-1-37-44.
17. Шилов Б., Энглевский Н. *ImageJ программа для изучения медико-биологических изображений*. LAP Lambert Academic Publishing; 2013.
18. Abramoff M.D., Magalhaes P.J., Ram S.J. Image processing with ImageJ. *Biophotonics Intern. 2004;* 11: 36–42.
19. Petrie A., Sabin C. *Medical Statistics at a Glance*. USA: Blackwell Science, 2009.
20. *Онкоурология.* Национальное руководство / под ред. В.И. Чиссова, Б.Я. Алексеева, И.Г. Русакова. ГЭОТАР-Медиа; 2012.
21. Sorrell M., Caplan A.I. Fibroblasts – a diverse population at the center of it cell. *International Review of Cell and Molecular biology*. 2009; 276: 161–214. doi: 10.1016/S1937-6448(09)76004-6. PMID: 19584013.

REFERENCES

1. Roobol M.J. Screening for prostate cancer: are organized screening programs necessary? Transl. Androl. Urol. 2018; 7 (1): 4–11. doi: 10.21037/tau.2017.12.10. PMID: 29594014.
2. Siegel R.L., Miller K.D., Jemal A. Cancer Statistics, 2017. *CA Cancer J. Clin.* 2017; 67 (1): 7-30. doi: 10.3322/caac.21387. PMID: 28055103.
3. Kachmazov A.A., Keshishev N.G., Ognerubova I.N., Grigor'eva M.V., Kazachenko A.V., Alekseev B.Y. The issue of early continence after radical prostatectomy. *Oncourologiay*. 2017; 4: 70-78. doi.org/10.17650/1726-9776-2017-13-4-70-78. (in Russian).
4. Poore R.E., McCullough D.L., Jarow J.P. Puboprostatic ligament sparing improves urinary continence after radical retropubic prostatectomy. *Urol.* 1998; 51 (1): 67–72. PMID: 9457291.
5. Dimitriadi S.N., Alekseev B.Ya., Tatyanchenko V.K., Perepechay V.A. Anatomical substantiation of stabilization of urethrocystoneoanastomosis after radical prostatectomy by repairing of the fascial structures of the pelvis. *Meditsonskiy vestnik Bashkortostana*. 2011; 6 (2): 284–5. (in Russian).
6. Fritsch H., Lienemann A., Brenner E., Ludwikowski B. Clinical anatomy of the pelvic floor. *Adv. Anat. Embryol. Cell Biol.* 2004; 175: 1-64. PMID: 15152384.
7. Kagan I.I. *Topographic anatomy and operative surgery in terms, concepts, classifications: study guide.* Orenburg; 1997. (in Russian).
8. Bykov V.L. *Cytology and common histology. Functional morphology of human cells and tissues: textbook.* SOTIS; 2002. (in Russian).
9. Hyldig K., Riis S., Pennisi C.P., Zachar V., Fink T. Implications of extracellular matrix production by adipose tissue-derived

stem cells for development of wound healing therapies. *Int. J. Mol. Sci.* 2017;18(6):1167. doi: 10.3390/ijms18061167. PMID: 28561757.

10. Bozo I.Ya., Deev R.V., Pinaev G.P. Fibroblast – a specialized cell or a functional state of cells of mesenchymal origin. *Tsitol.* 2010; 52 (2): 99–109. (in Russian).
11. Verhaegen P.D., van Zuijlen P.P., Pennings N.M., van Marle J. et al. Differences in collagen architecture between keloid, hypertrophic scar, normotrophic scar, and normal skin: An objective histopathological analysis. *Wound Repair. Regen.* 2009; 17 (5): 649–56. doi: 10.1111/j.1524-475X.2009.00533.x. PMID: 19769718.
12. Omelyanenko N.P., Slutsky L.I., ed. by Mironov S.P. Connective tissue (histophysiology and biochemistry): monograph. Moscow: Izvestia; 2009. (in Russian).
13. Tewari A., Jhaveri J., Rao S. Total reconstruction of the vesico-urethral junction. BJU Int. 2008; 101 (7): 871–877. doi: 10.1111/j.1464-410X.2008.07424.x. PMID: 18321319.
14. Rocco F., Carmignani L., Acquati P. Early continence recovery after open radical prostatectomy with restoration of the posterior aspect of the rhabdosphincter. *Eur. Urol.* 2007; 52 (2): 307–622. doi: 10.1016/j.eururo.2007.01.109. PMID: 17329014.
15. Menon M., Muhletaler F., Campos M., Peabody J.O. Assessment of Early Continence After Reconstruction of the Periprostatic Tissues in Patients Undergoing Computer Assisted (Robotic) Prostatectomy: Results of a 2 Group Parallel Randomized Controlled Trial. *J. Urol*. 2008; 180: 1018-1023. doi: 10.1016/j.juro.2008.05.046. PMID: 18639300.
16. Perepechay V.A., Dimitriadi S.N., Alekseev B.Y. Technical features of radical prostatectomy for early continence. *Oncourologiya*. 2011; 1: 37-44. doi.org/10.17650/1726-9776-2011-7-1-37-44. (in Russian).
17. Shilov B., Englevsky N. *ImageJ is a program for the study of biomedical images.* LAP Lambert Academic Publishing; 2013. (in Russian).
18. Abramoff M.D., Magalhaes P.J., Ram S.J. Image processing with ImageJ. *Biophotonics Intern. 2004;* 11: 36–42.
19. Petrie A., Sabin C. *Medical Statistics at a Glance.* USA: Blackwell Science, 2009.
20. Chissov V.I., Alekseev B.Ya., Rusakov I.G., eds. Oncourology. National guidelines. Moscow: GEOTAR-Media; 2012. (in Russian).
21. Sorrell M., Caplan A.I. Fibroblasts – a diverse population at the center of it cell. *International Review of Cell and Molecular biology*. 2009; 276: 161–214. doi: 10.1016/S1937-6448(09)76004-6. PMID: 19584013.

Поступила 21.08.2019
Принята к печати 16.09.2019

DOI: http://dx.doi.org/10.18821/1028-9984-2019-24-1-2-24-26

© КОЛЛЕКТИВ АВТОРОВ, 2019

Чимитов А.А.[1], Шойхет Я.Н.[2], Стражев С.В.[3], Лазарев А.Ф.[2], Ханхашанова Т.Д.[1], Болдохонов Ц.С.[1]

СРАВНИТЕЛЬНАЯ ОЦЕНКА РЕЗУЛЬТАТОВ ПРОВЕДЕНИЯ ИММУНОФЛЮОРЕСЦЕНЦИИ И ГЕМОФИЛЬТРОЦИТОЛОГИЧЕСКОГО МЕТОДА ИССЛЕДОВАНИЯ У ОНКОЛОГИЧЕСКИХ БОЛЬНЫХ

[1]ГБУЗ «Бурятский республиканский клинический онкологический диспансер», 670047, г. Улан-Удэ, Республика Бурятия;
[2]ФГБОУ ВО «Алтайский государственный медицинский университет» Министерства здравоохранения РФ, 656038, г. Барнаул, Алтайский край;
[3]ГБУЗ «Городская поликлиника №212 Департамента здравоохранения города Москвы», 119620, Москва

Иммунофлюоресценция является уникальным иммунохимическим методом, объединяющим в себе возможность проведения детального морфологического анализа и использование специфичности иммунологической реакции. Преимуществом метода иммунофлюоресценции являются его высокая чувствительность и разрешающая способность. Методом иммунофлюуоресценции исследованы цитологические мазки-отпечатки фильтрата венозной крови онкологических больных, при этом были подтверждены успешные результаты выделения циркулирующих раковых клеток с помощью устройства для микропросеивания крови.

Ключевые слова: *метод иммунофлюоресценции, циркулирующие раковые клетки, устройство для микропросеивания крови.*

Для цитирования: Чимитов А.А., Шойхет Я.Н., Стражев С.В., Лазарев А.Ф., Ханхашанова Т.Д., Болдохонов Ц.С. Сравнительная оценка результатов проведения иммунофлюоресценции и гемофильтроцитологического метода исследования у онкологических больных. *Российский онкологический журнал.* 2019; 24 (1–2): 24–26. DOI: http://dx.doi.org/10.18821/1028-9984-2019-24-1-2-24-26.
Для корреспонденции: *Болдохонов Цырен Степанович* – врач онколог-радиотерапевт отделения «Радиотерапии», ГБУЗ «Бурятский республиканский клинический онкологический диспансер», 670047, г. Улан-Удэ, Республика Бурятия. E-mail: tsiren1993@yandex.ru

Chimitov A.A.[1], Shoihet J.N.[2], Strazhev S.V.[3], Lazarev A.F.[2], Khankhashanova T.D.[1], Boldohonov T.S.[1]

COMPARATIVE EVALUATION OF THE RESULTS OF IMMUNOFLUORESCENCE AND HEMOFILTROCYTOLOGICAL RESEARCH IN CANCER PATIENTS

[1] Buryat Republic Clinical Oncology Dispensary, 670047, Ulan-Ude, Republic of Buryatia, Russian Federation;
[2] The Altai State Medical University, 656043, Barnaul, Altai region, Russian Federation;
[3]City Clinic #212 of the Moscow city Healthe Department, 119620, Moscow, Russian Federation

Annotation: Immunofluorescence is a unique immunochemical method that combines the ability to conduct a detailed morphological analysis and use the specificity of the immunological reaction. The advantage of the immunofluorescence method is its high sensitivity and resolution. The immunofluorescence method was used to survey cell films of venous blood filtrate of cancer patients, and with usage of an apparatus for blood micro-screening, the successful extraction of circulating cancer cells was confirmed.

Keywords: *immunofluorescence method, circulating cancer cells, apparatus for blood microscreening.*

For citation: Chimitov A.A., Shoihed J.N. Strazhev S.V., Lazarev A.F., Khankhashanova T.D., Boldohonov T.S. Comparative evaluation of the results of immunofluorescence and hemofiltrocytological research in cancer patients. *Rossiiskii onkologicheskii zhurnal. (Russian Journal of Oncology).* 2019; 24 (1–2): 24–26. (In Russ.). DOI: http://dx.doi.org/10.18821/1028-9984-2019-24-1-2-24-26.
For correspondence: *Tsiren S. Boldokhonov*, oncologist-radiotherapist of the Radiotherapy Department, Buryat Republic Clinical Oncology Dispensary, 670047, Ulan-Ude, Republic of Buryatia, Russian Federation. E-mail: tsiren1993@yandex.ru
Conflict of interest. The authors declare no conflict of interest.
Acknowledgment. The study had no sponsorship.

Received 10 October 2019
Accepted 31 October 2019

Современные достижения науки и техники существенно расширили возможности распознавания злокачественных новообразований (ЗНО), тем не менее не ослабевает интерес исследователей к циркулирующим раковым клеткам (ЦРК), обусловленный постоянным поиском новых, более совершенных методов диагностики.

При специальном поиске клеток в циркулирующей крови обнаружить их удаётся далеко не всегда. Традиционные биологические методы обнаружения карцинемии, суть которых заключается в перевивке подопытным животным опухоли кровью, говорят о том, что карцинемия – закономерное явление. В ряде случаев перевиваемость опухоли кровью достигала 100% [1]. Однако, учитывая, что количество ЦРК очень малое, для их точного определения и наблюдения в динамике должны применятся надёжные системы, характеризующиеся высокой воспроизводимостью. На сегодняшний день таких пригодных для клинического использования систем немного. Одна из них система CellSearch – это полуавтоматический аппарат, использующий иммуномагнитную сорбцию

для определения ЦРК. Достоинства этой системы – воспроизводимость данных в разных лабораториях и возможность идентификации ЦРК при различных типах рака [2]. Более новые технологии извлекают преимущества из особых антигенов с эпителиальным покрытием, как молекула адгезии эпителиальной клетки (EpCAM) для избирательного захвата ЦРК. CellSearch – единственная одобренная Американской администрацией по контролю продуктов и лекарств автоматизированная система для захвата и оценки ЦРК с целью прогнозирования и мониторинга лечения при метастатическом раке молочных желёз, простаты и колоректальном раке. Метод основан на иммуномагнитном разделении [3–5], при котором EpCAM – сопряжённые магнитные шарики используются для захвата EpCAM – положительных ЦРК из крови под воздействием магнитного поля. И хотя множество клинических исследований подтверждали его прогнозную значимость, анализ дорогостоящий и трудозатратный, что, к сожалению, ограничивает его более широкое использование.

Выделение ЦРК из венозной крови на основе размера раковой клетки при микрофильтрации проявило себя как потенциально эффективный, недорогой и быстрый способ выделения раковых клеток [6–9].

Материал и методы

У онкологических больных со злокачественными новообразованиями органов брюшной полости и лёгкого для выявления ЦРК в периферической венозной крови был применён гемофильтроцитологический метод исследования (патент на изобретение № 2425385 Федеральной службы по интеллектуальной собственности, патентам и товарным знакам). Метод заключается в проведении микрофильтрации периферической венозной крови с последующим цитологическим исследованием отпечатка фильтрата венозной крови с целью определения в нём ЦРК. Микрофильтрация проводится с помощью устройства для микропросеивания крови, в котором применён фильтр с диаметром пор 6000 нанометров (патент на изобретение № 2414710 Федеральной службы по интеллектуальной собственности, патентам и товарным знакам). Для проведения гемофильтроцитологического исследования венозную, стабилизированную ЭДТА кровь в количестве 12 мл, полученную от каждого из онкологических больных со ЗНО различной локализации, пропускали через нанофильтр с диаметром пор 6000 нм. Клетки, задержавшиеся на фильтре, наносили на предметное стекло. С каждого образца отфильтрованной крови делали по 3 мазка-отпечатка. Результат исследования считался положительным (+), если в мазках-отпечатках определялись циркулирующие раковые клетки и, соответственно, отрицательным (-), если циркулирующие раковые клетки в них не находили.

Иммунофлюоресцентным методом была проведена оценка наличия EpCam (CD326)-положительных клеток в 24 мазках-отпечатках, полученных с помощью устройства для микропросеивания крови. Оценку наличия EpCam (CD326)-положительных клеток проводили методом иммунофлюоресценции на флюоресцентном микроскопе Axiostarplus («CarlZeiss», Германия). Для этого фиксированные мазки-отпечатки обрабатывали протеиназой К («Dako», Дания) 15 мин при 37°С, отмывали PBS, затем проводили инкубацию с флюоресцентным ядерным красителем PI (Invitrogen, США) и моноклональными антителами против человеческого EpCam (CD326) (клон B29.1 (VU-ID9)), меченных FITC («Abcam», Великобритания) в концентрации 5 мкг/мл. Результат считался положительным при наличии клеток, имеющих ядерное красное окрашивание (PI) совместно с зелёной меткой (EpCam-FITC).

Сравнительная оценка результатов обследования больных методами гемофильтроцитологического исследования и иммунофлюоресценции

Больные	Возраст	№ мазков – отпечатков	Результаты исследования на наличие	
			ЦРК	EpCAM клеток
1	64	1-а	+	+
		1-б	-	-
		1-в	+	+
2	40	2-а	-	-
		2-б	+	-
		2-в	-	-
3	75	3-а	+	+
		3-б	+	+
		3-в	+	+
4	40	4-а	+	+
		4-б	+	+
		4-в	+	+
5	53	5-а	+	+
		5-б	+	+
		5-в	+	+
6	46	6-а	+	+
		6-б	-	-
		6-в	+	+
7	43	7-а	+	+
		7-б	-	-
		7-в	+	+
8	76	8-а	+	+
		8-б	+	-
		8-в	-	-

Результаты и обсуждения

Как видно из таблицы, при проведении гемофильтроцитологического исследования периферической венозной крови у всех 8 онкологических больных были выделены циркулирующие раковые клетки. Как было выше сказано, с образца отфильтрованной крови каждого больного делали 3 мазка-отпечатка.

Результаты распределились следующим образом: у 3 больных во всех 3 мазках-отпечатках (№ 3а–3в; 4а–4в и 5а–5в), у 4 пациентов в 2 мазках-отпечатках (№ 1а, 1в; 6а, 6в; 7а, 7в; 8а и 8б) и 1 больного в 1 мазке-отпечатке (№ 2б) обнаружены ЦРК. Такие разные результаты исследования объясняются неодинаковой стадией развития злокачественных новообразований у обследованных больных. Существует прямая связь

между стадией заболевания и степенью выраженности карцинемии: чем выше стадия, тем больше количество ЦРК в единице объёма периферического сосудистого русла [10].

Стадийность ЗНО, а также наличие или отсутствие метастазов в регионарных лимфоузлах у вышеуказанных пациентов подтверждены результатами патогистологического исследования операционного материала.

Методом иммунофлюоресценции исследовано 24 цитологических мазка-отпечатка, полученных с помощью устройства для микропросеивания венозной крови с нанофильтром диаметром 6000 нм. С использованием мышиных монокальных антител против человеческого EpCAM (CD326) (клонD29.1 (VU-ID9)), меченных FITC, и ядерного флюоресцентного красителя PI на микроскопе Axiostarplus («CarlZeiss», Германия) определяли наличие циркулирующих раковых клеток в мазках-отпечатках. Поскольку мазков-отпечатков было 24, соответственно, всего было проведено методом иммунофлюоресценции 24 пробы-исследования. В результате исследования было установлено, что в 16 пробах из 24 наблюдалось наличие EpCAM-положительных клеток.

В 6 пробах с мазками-отпечатками (№ 1-б, 2-а, 2-в, 6-б, 7-б и 8-в) с (-) результатами на ЦРК при проведении иммунофлюоресценции так же получены отрицательные результаты. В 2 пробах с мазками-отпечатками (№ 2б и 8б с (+) результатами на присутствие ЦРК) наличие EpCAM-положительных клеток при проведении исследования методом иммунофлюоресценции не установлено. Следовательно, процент совпадений всех результатов для 2 сопоставленных методов исследования как положительных на ЦРК, так и отрицательных составил 91,6%.

Таким образом, результаты исследования методом иммунофлюоресценции подтверждают высокую эффективность выделения циркулирующих раковых клеток из венозной крови с помощью устройства для микропросеивания, имеющего нанофильтр с диаметром пор 6000 нм.

На основании полученных данных можно прийти к следующим выводам:

- гемофильтроцитологическое исследование, по сравнению с методом иммунофлюоресценции, является недорогим методом исследования;
- гемофильтроцитологический метод исследования простой в исполнении, даёт в 2,5 раза быстрее результат по сравнению с методом иммунофлюоресценции;
- гемофильтроцитологическое исследование – тоже эффективный метод исследования, мало уступающий иммунофлюоресцентному методу в точности определения циркулирующих раковых клеток.

Финансирование. Исследование не имело спонсорской поддержки.

Конфликт интересов. Авторы заявляют об отсутствии конфликта интересов.

ЛИТЕРАТУРА

1. Напалков Н.П. *Общая онкология: Руководство для врачей.* Ленинград: Медицина, 1989: 161.
2. Allard W.J. Tumor cells circulate in the peripheral blood of all major carcinomas but not in healthy subjects or patients with nonmalignant diseases. *Clin. Cancer Res.* 2004; 10 (20): 6897–904.
3. Benez A. Detection of circulating melanoma cells by immunomagnetic cell sorting. *J. Clin. Lab. Anal.* 1999; 13 (5): 229–33.
4. Racila E. Detection and characterization of carcinoma cells in the blood. *Proc. Natl. Acad. Sci. U.S.A.* 1998; 5 (8): 4589–94.
5. Riethdorf S. Detection of circulating tumor cells in peripheral blood of patients with metastatic breast cancer: a validation study of the cell search system. *Clin. Cancer Res.* 2007; 13: 920–8.
6. Kahn H.J. Enumeration of circulating tumor cells in the blood of breast cancer patients after filtration enrichment: correlation with disease stage. *Breast Cancer Res. Treat.* 2004; 86 (3): 237–47.
7. Pinzani P., Salvadori B. Isolation by size of epithelial tumor cells in peripheral blood of patients with breast cancer: correlation with real-time reverse transcriptase-polymerase chain reaction results and feasibility of molecular analysis by laser microdissection. *Hum. Pathol*. 2006; 37 (6): 711–8.
8. Vona G., Sabile A. Isolation by size of epithelial tumor cells – A new method for the immunomorphological and molecular characterization of circulating tumor cells. *Am. J. Pathol.* 2000; 156 (1): 57–63.
9. Vona G., Beroud C. Enrichment, immunomorphological, and genetic characterization of fetal cells circulating in maternal blood. *Am. J. Pathol*. 2002; 160 (1): 51–8.
10. Helo P., Cronin A.M., Danila D.C. Circulating prostate tumor cells detected by reverse transcription-PCR in men with localized or castration-refractory prostate cancer: concordance with CellSearch assay and association with bone metastases and with survival. *Clin. Chem*. 2009; 55: 765–73.

REFERENCES

1. Napalkov N.P. *General oncology. Manual for doctors.* [Obschaya onkologiya:rukovodstvo dlya vrachey.] Leningrad: Medicine, 1989: 161.
2. Allard W.J. Tumor cells circulate in the peripheral blood of all major carcinomas but not in healthy subjects or patients with nonmalignant diseases. *Clin. Cancer Res.* 2004; 10 (20): 6897–904.
3. Benez A. Detection of circulating melanoma cells by immunomagnetic cell sorting. *J. Clin. Lab. Anal.* 1999; 13 (5): 229–33.
4. Racila E. Detection and characterization of carcinoma cells in the blood. *Proc. Natl. Acad. Sci. U.S.A.* 1998; 5 (8): 4589–94.
5. Riethdorf S. Detection of circulating tumor cells in peripheral blood of patients with metastatic breast cancer: a validation study of the cell search system. *Clin. Cancer Res.* 2007; 13: 920–8.
6. Kahn H.J. Enumeration of circulating tumor cells in the blood of breast cancer patients after filtration enrichment: correlation with disease stage. *Breast Cancer Res. Treat.* 2004; 86 (3): 237–47.
7. Pinzani P., Salvadori B. Isolation by size of epithelial tumor cells in peripheral blood of patients with breast cancer: correlation with real-time reverse transcriptase-polymerase chain reaction results and feasibility of molecular analysis by laser microdissection. *Hum. Patho.l* 2006; 37 (6): 711–8.
8. Vona G., Sabile A. Isolation by size of epithelial tumor cells—A new method for the immunomorphological and molecular characterization of circulating tumor cells. *Am. J. Pathol.* 2000; 156 (1): 57–63.
9. Vona G., Beroud C. Enrichment, immunomorphological, and genetic characterization of fetal cells circulating in maternal blood. *Am. J. Pathol.* 2002; 160 (1): 51–8.
10. Helo P., Cronin A.M., Danila D.C. Circulating prostate tumor cells detected by reverse transcription-PCR in men with localized or castration-refractory prostate cancer: concordance with CellSearch assay and association with bone metastases and with survival. *Clin. Chem*. 2009; 55: 765–73.

Поступила 10.10.2019
Принята к печати 31.10.2019

КЛИНИЧЕСКИЙ СЛУЧАЙ

© КОЛЛЕКТИВ АВТОРОВ, 2019

Гордеева О.О., Мещеряков А.А., Мещерякова Н.А.

ТАРГЕТНАЯ ТЕРАПИЯ КРИЗОТИНИБОМ НЕМЕЛКОКЛЕТОЧНОГО РАКА ЛЁГКОГО С ТРАНСЛОКАЦИЕЙ *ALK*: ПОЛНАЯ РЕГРЕССИЯ ОПУХОЛИ

ФГБУ «НМИЦ онкологии им. Н.Н. Блохина» Министерства здравоохранения РФ, 115478, Москва

В клиническом наблюдении описан опыт применения кризотиниба в первой линии терапии у пациента с метастатическим немелкоклеточным раком лёгкого (НМРЛ) с транслокацией гена ALK. Продемонстрирована возможность достижения полного клинического эффекта при приемлемом профиле токсичности препарата.

Ключевые слова: *немелкоклеточный рак лёгкого, ALK, таргетная терапия, кризотиниб*.

Для цитирования: Гордеева О.О., Мещеряков А.А., Мещерякова Н.А. Таргетная терапия кризотинибом немелкоклеточного рака лёгкого с транслокацией *ALK*: полная регрессия опухоли. *Российский онкологический журнал.* 2019; 24 (1–2): 27–31. DOI: http://dx.doi.org/10.18821/1028-9984-2019-24-1-2-27-31.

Для корреспонденции: *Гордеева Ольга Олеговна*, врач-онколог отделения лекарственных методов лечения (химиотерапевтическое) №3 ФГБУ «НМИЦ онкологии им. Н.Н. Блохина» Министерства здравоохранения РФ, 115478, Москва. E-mail: helga.stolz@yandex.ru

Gordeeva O.O., Meshcheryakov A.A., Meshcheryakova N.A.

TARGET THERAPY FOR NON-SMALL CELL LUNG CANCER: COMPLETE RESPONSE TO CRIZOTINIB

N.N. Blokhin Cancer Research Center, 115478, Moscow, Russian Federation

In this article we demonstrate a clinical case of young patient with non-small lung cancer with ALK-translocation treated with crizotinib in the first line of therapy. This approach was associated with complete response and acceptable toxicity.

Keywords: *non-small cell lung cancer, ALK, targeted therapy, crizotinib*.

For citation: Gordeeva O.O., Meshcheryakov A.A., Meshcheryakova N.A. Target therapy for non-small cell lung cancer: complete response to crizotinib. *Rossiiskii onkologicheskii zhurnal. (Russian Journal of Oncology).* 2019; 24 (1–2): 27–31. (In Russ.). DOI: http://dx.doi.org/10.18821/1028-9984-2019-24-1-2-27-31.

For correspondence: *Olga O.Gordeeva*, Medical Oncologist, chemotherapy department #3, N.N.Blokhin NMRCO, 115478, Moscow, Russian Federation. E-mail: helga.stolz@yandex.ru .

Conflict of interest. The authors declare no conflict of interest.
Acknowledgment. The study had no sponsorship.

Received 10 October 2019
Accepted 31 October 2019

В 2002 г. началась эпоха таргетной терапии НМРЛ, когда в клинической практике стали применяться ингибиторы *EGFR* [1, 2].

Второй мишенью для таргетной терапии при НМРЛ стал тирозин-киназный рецептор *ALK*, который впервые был описан в качестве возможной точки приложения в 2007 г. [3]. В случае транслокации между 2 и 5 хромосомами происходит прикрепление гена ALK к гену EML4, что приводит к продукции изменённого рецептора ALK, не требующего лиганда для его стимуляции.

Транслокация выявляется у 5% пациентов с НМРЛ. Опухоль с мутацией чаще имеет строение аденокарциномы и встречается у молодых некурящих пациентов. Эти характеристики не имеют существенного отличия от таковых у пациентов с мутацией EGFR, хотя в сравнительном проспективном исследовании было показано, что в группе пациентов с транслокацией ALK больше мужчин и они достоверно моложе пациентов с мутацией *EGFR* [4].

Тестирование на наличие мутации *EGFR* и транслокации *ALK* входит в стандарт обследования пациентов с метастатическим НМРЛ. Тестирование может быть проведено несколькими методами: FISH, ИГХ, ПЦР. Самым часто используемым методом является FISH-исследование, однако для его выполнения необходимо как минимум 50 опухолевых клеток, кроме того этот метод требует большого количества времени и материальных средств, что ограничивает его доступность в большом числе патологоанатомических лабораторий. Недостатком ИГХ-метода является отсутствие стандартизации тестирования, а также большое количество ложно-позитивных и ложно-негативных результатов. ПЦР позволяет с большой точностью определить наличие транслокации, однако с помощью этого метода не всегда можно распознать атипичные варианты данной мутации. Стоит отметить, что тестирование на наличие ALK-транслокации возможно не только для гистологического, но и для цитологического материала: в таких случаях используется метод FISH. На данный момент проводится разработка ИЦХ-метода для

DOI: http://dx.doi.org/10.18821/1028-9984-2019-24-1-2-27-31

определения мутации, метод же ПЦР может быть использован только в качестве подтверждения ранее полученного результата, но не в качестве скринингового метода в связи с упомянутыми выше причинами [5].

Первый ингибитор *ALK* – кризотиниб – был одобрен FDA в 2011 г. после подтверждения эффективности препарата во второй линии лечения.

Позднее препарат изучался в качестве первой линии терапии в открытом рандомизированном исследовании PROFILE 1014, опубликованном в 2014 г. [6].

В исследование были включены 343 пациента с морфологически подтверждённым местнораспространённым или метастатическим *ALK*-позитивным НМРЛ. Транслокация *ALK* подтверждалась у всех пациентов с помощью FISH. Рандомизация проводилась в соотношении 1:1 в 2 группы: 1-я группа получала кризотиниб в дозе 250 мг перорально 2 раза в сут, 2-я группа – стандартную комбинацию пеметрекседа (500 мг/м^2) и цисплатина в дозе 75 мг/м^2 или карбоплатина в дозе AUC 5–6 каждые 3 нед. При прогрессировании заболевания в контрольной группе допускался переход пациента в группу исследуемого препарата. Первичной контрольной точкой исследования являлась выживаемость без прогрессирования (ВБП), вторичными контрольными точками – эффективность терапии, общая выживаемость и безопасность препарата.

По всем запланированным конечным точкам исследования, кроме общей выживаемости, были достигнуты достоверные различия между группами в пользу исследуемого препарата. ВБП в группе кризотиниба составила 10,9 мес, а группе химиотерапии – 7 мес. Частота объективных регрессий в группе кризотиниба достигла 75%, в группе химиотерапии – 45%. Медиана времени до достижения объективного эффекта в группе исследуемого препарата была в 2 раза меньше, а эффект был в 2 раза длительнее. В связи с тем что дизайн исследования предполагал коссовер, достоверных различий в общей выживаемости в двух когортах не отмечено.

Лечение кризотинибом характеризовалось удовлетворительной переносимостью. Наиболее частыми нежелательными явлениями в исследуемой группе были диарея (61%), отёчный синдром (49%) и нарушения зрения (71%). К последним относились: снижение остроты зрения, фотопсия, снижение чёткости зрения, диплопия, фотофобия, деструкция стекловидного тела. У 14% пациентов в исследуемой группе отмечалось увеличение печёночных ферментов до 3-й и 4-й степени. Но только у 12% пациентов, получавших кризотиниб, потребовалось прекращение лечения в связи с токсичностью.

На основании данных, полученных в исследовании, кризотиниб стал стандартом первой линии терапии метастатического НМРЛ с транслокацией ALK.

Представляем вашему вниманию клинический случай с полным клиническим эффектом на терапии кризотинибом.

Пациент 32 лет обратился в клинику в феврале 2016 г. с жалобами на одышку, непродуктивный кашель, слабовыраженную боль в грудной клетке справа. Впервые отметил ухудшение самочувствия в декабре 2015 г., когда появилась одышка при повседневной физической нагрузке. Бросил курить за 6 лет до начала заболевания, стаж курения 5 пачка/лет.

Состояние пациента было удовлетворительным, потери веса за последнее время не отмечалось. По данным компьютерной томографии в S6 правого лёгкого выявлена опухоль до 2,9 см, по ходу плевральных листков множественные метастазы до 2,2 см. В правой плевральной полости определялось значительное количество жидкости. В средостении – многочисленные лимфоузлы до 1,9 см. Данные ПЭТ/КТ с ^{18}F-ФДГ выявили повышенное накопление РФП в опухоли нижней доли правого лёгкого, по плевре справа, в лимфоузлах средостения и корня правого лёгкого, в единичном забрюшинном лимфоузле.

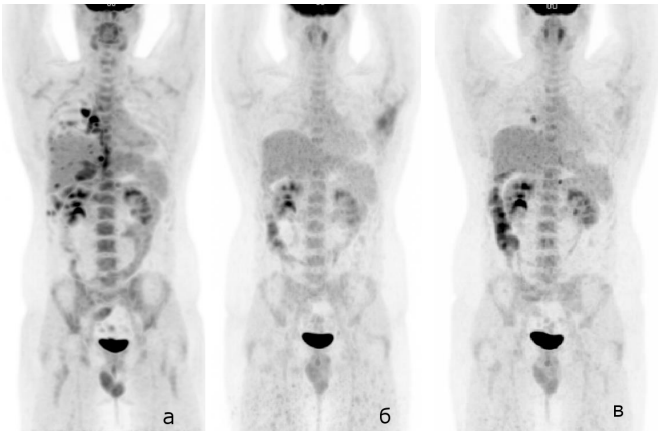

Рис. 1. ПЭТ (MIP) до начала лечения (а), через 6 мес после начала лечения (б), через 12 мес после начала лечения (в)

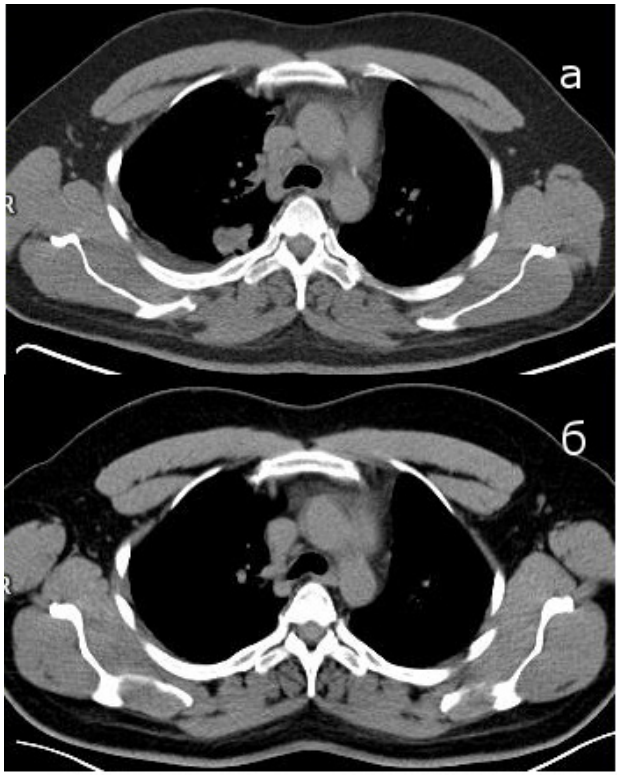

Рис. 2. Таргетный очаг в нижней доле правого лёгкого: КТ (аксиальная проекция) до начала лечения (а), через 6 мес после начала лечения (б)

DOI: http://dx.doi.org/10.18821/1028-9984-2019-24-1-2-27-31

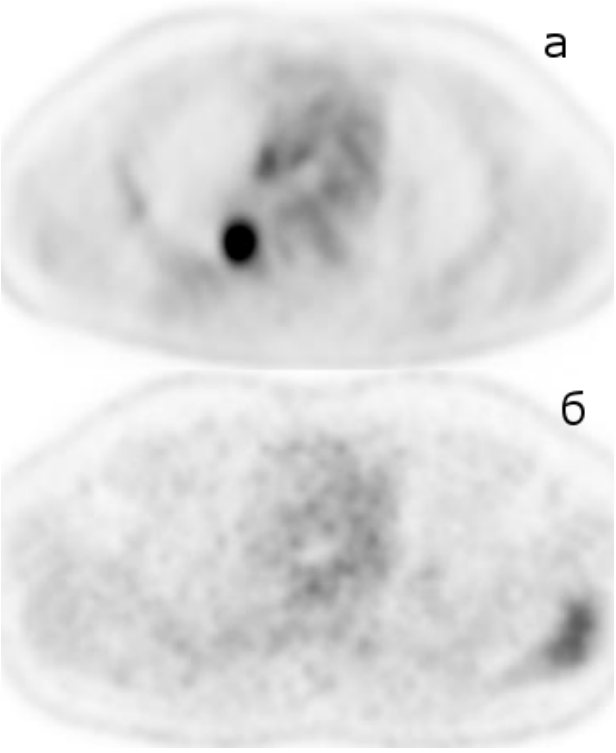

Рис. 3. Таргетный очаг в нижней доле правого лёгкого: ПЭТ (аксиальная проекция) до начала лечения (а), через 6 мес после начала лечения (б)

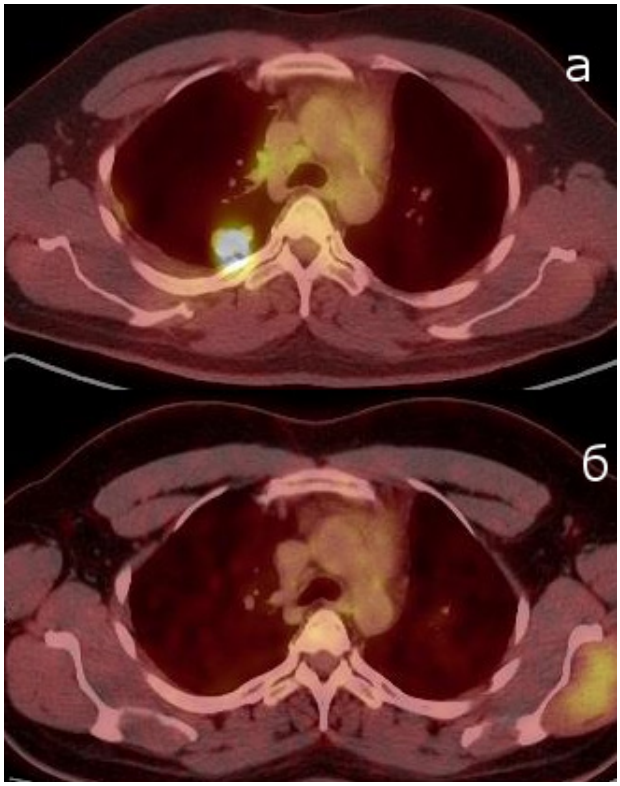

Рис. 4. Таргетный очаг в нижней доле правого лёгкого: ПЭТ/КТ (аксиальная проекция) до начала лечения (а), через 6 мес после начала лечения (б)

МРТ головного мозга не выявила его метастатического поражения. По данным лабораторных анализов без существенных отклонений.

Для подтверждения диагноза выполнен торакоцентез. Полученного цитологического материала было достаточно для проведения морфологической и молекулярно-генетической диагностики. ИЦХ-исследование подтвердило принадлежность опухолевых клеток аденокарциноме лёгкого. Молекулярно-генетическое исследование не выявило мутаций в 18, 19, 20 и 21 экзонах гена EGFR, однако была обнаружена реаранжировка 2-й хромосомы в области локализации гена ALK.

На основании полученных данных установлен клинический диагноз: периферический рак нижней доли правого лёгкого T2N2M1, метастазы в лимфоузлах корня правого лёгкого, лимфоузлах средостения, по плевре справа, в забрюшинном лимфоузле.

В марте 2016 г. начата терапия кризотинибом. Через 3 мес после начала терапии (в июне 2016 г.) зафиксирована частичная регрессия. По данным КТ органов грудной клетки первичная опухоль определялась в виде уплотнения по плевре до 1,5 см, множественные узлы по плевре правого лёгкого уменьшились с 2,2 до 0,7 см. Также уменьшились в размерах все группы патологически изменённых лимфоузлов. Лечение было продолжено в прежнем режиме. Переносимость лечения оставалась удовлетворительной, отмечалось повышение печёночных трансаминаз I ст.

Для оценки эффективности лечения через 6 мес после начала терапии (в сентябре 2016 г.) выполнено ^{18}F-ФДГ ПЭТ/КТ. Установлена полная регрессия первичной опухоли и метастазов. Патологического накопления радиофармпрепарата при исследовании не отмечено. В правом лёгком в проекции первичной опухоли визуализировалось уплотнение лёгочной ткани без патологической гиперфиксации ^{18}F-ФДГ. Все лимфатические узлы сократились до нормальных размеров, перестали накапливать РФП. Других очаговых образований не выявлено. Жидкость в правой плевральной полости перестала определяться. Лечение продолжено в прежнем режиме.

Через 9 мес после начала терапии (в декабре 2016 г.) по данным ^{18}F-ФДГ ПЭТ/КТ не было выявлено патологического накопления РФП. Однако тогда же у пациента появились эпизодические головные боли. МРТ головного мозга выявила метастазы в теменных долях: справа до 0,3 см, слева – до 0,4 см. Учитывая сохраняющийся полный эффект на терапию кризотинибом и изолированное прогрессирование в головном мозге, принято решение о проведении лучевой терапии на очаги в головном мозге и продолжении таргетной терапии. В январе 2017 г. проведена стереотаксическая лучевая терапия на метастазы в головном мозге, продолжена терапия кризотинибом.

Через 12 мес после начала лечения (в марте 2017 г.) ^{18}F-ФДГ ПЭТ/КТ выявила прогрессирование заболевания: появление метастазов в правом лёгком, лимфоузлах корня правого лёгкого, забрюшинном лимфатическом узле. Таким образом, длительность приёма препарата составила 12 мес.

Данное клиническое наблюдение демонстрирует достижение полной регрессии опухоли при лечении

DOI: http://dx.doi.org/10.18821/1028-9984-2019-24-1-2-27-31

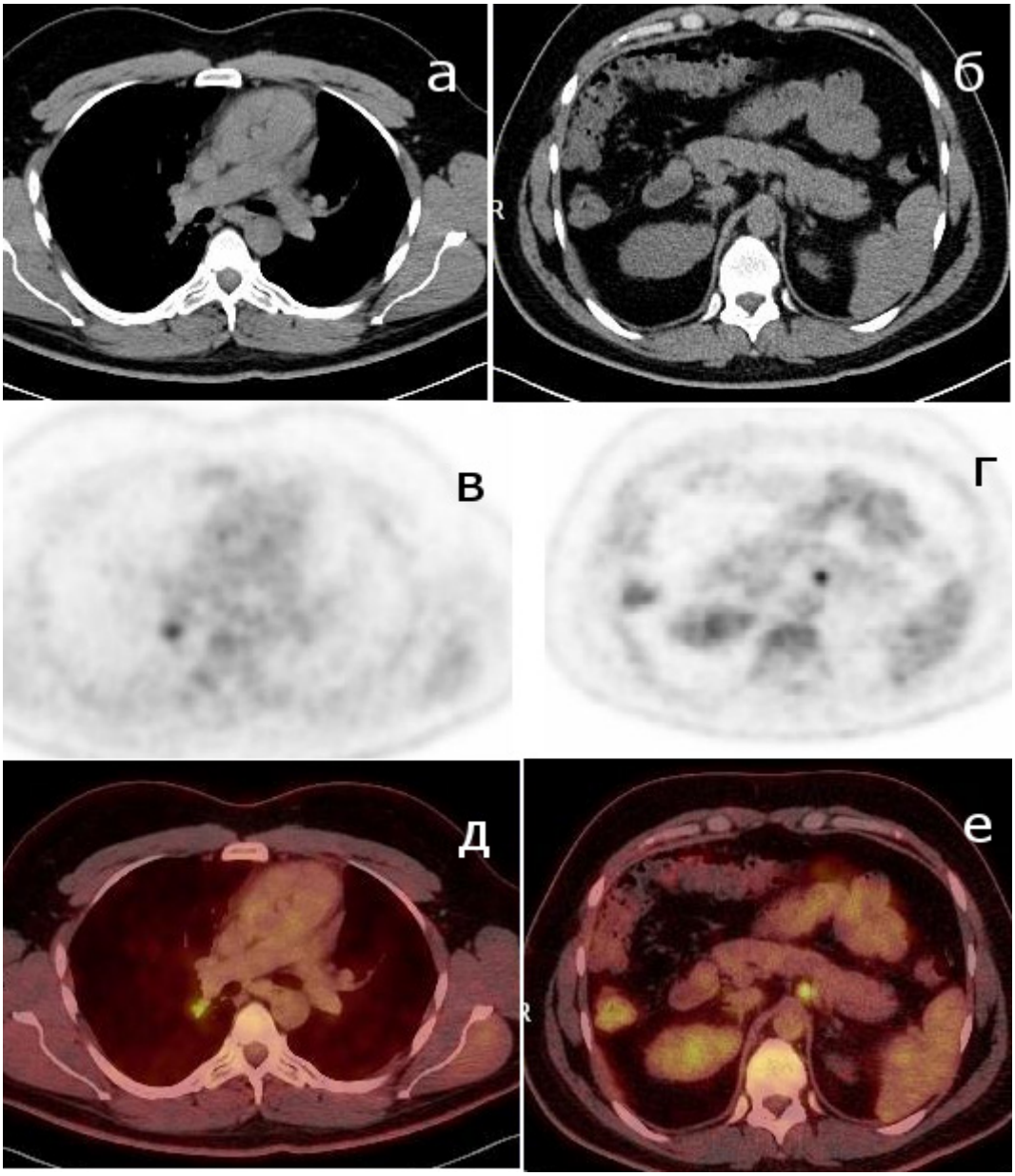

Рис. 5. Появление новых очагов в прикорневых отделах правого лёгкого и в забрюшинном лимфатическом узле через 12 мес после начала лечения: КТ (а, б); ПЭТ (в, г); ПЭТ/КТ (д, е) в аксиальной проекции

кризотинибом. В регистрационном исследовании PROFILE 1014 полный эффект при терапии был зарегистрирован лишь у 2% пациентов. В проанализированной нами отечественной литературе нет опубликованных наблюдений по достижению полного эффекта на кризотинибе. В 2016 г. опубликовано клиническое наблюдение [7], в котором авторы делились своим опытом использования препарата, однако в приведённом примере эффект был частичным. В нашем клиническом наблюдении время до прогрессирования составило 9 мес, контроль экстракраниальных очагов составил 12 мес. На данный момент пациент жив, продолжает терапию ингибиторами *ALK* следующего поколения.

Следует подчеркнуть, что использование препарата эффективно не только при транслокации ALK, но и транслокации ROS1. Особый интерес представляет эффективность кризотиниба при амплификации c-MET [8], где у препарата пока нет замены.

Финансирование. Исследование не имело спонсорской поддержки.

Конфликт интересов. Авторы заявляют об отсутствии конфликта интересов.

ЛИТЕРАТУРА

1. Arteaga C.L. Overview of epidermal growth factor receptor biology and its role as a therapeutic target in human neoplasia. *Semin. Oncol.* 2002*;* 29*:* 3–9.
2. Paez J.G., Janne P.A., Lee J.C. et al EGFR mutations in lung cancer: correlation with clinical response to gefitinib therapy. *Science* (Wash D C). 2004; 304: 1497–500
3. Soda M., Choi Y.L., Enomoto M. et al. Identification of the trans-

forming EML4-ALK fusion gene in non-small-cell lung cancer. *Nature*. 2007; 448 (7153): 561–6.
4. Alice T. Shaw, Beow Y. Yeap, Mari Mino-Kenudson, et al. Clinical Features and Outcome of Patients With Non–Small-Cell Lung Cancer Who Harbor EML4-ALK. J *Clin. Oncol.* 27: 4 247–53.
5. Ming Sound Tsao, Fred R. Hirsch, Yasushi Yatabe. *IASLC atlas of ALK testing in lung cancer.* 2013.
6. Benjamin J. Solomon et al. First-Line Crizotinib versus Chemotherapy in ALK-Positive Lung Cancer. *N. Engl. J. Med.* 2014; 371: 2167–77.
7. Юкальчук Д.Ю. и др. Применение кризотиниба в терапии ALK-позитивного немелкоклеточного рака лёгкого. Эффективная фармакотерапия. *Онкология, гематология и радиология. Спецвыпуск «Рак: расширяя возможности лечения».* 2016; 8.
8. Paik P.K., Drilon A., Fan P.D. et al. Response to MET inhibitors in patients with stage IV lung adenocarcinomas harboring MET mutations causing exon 14 skipping. *Cancer Discov.* 2015; 5: 842–9.

REFERENCES

1. Arteaga C.L. Overview of epidermal growth factor receptor biology and its role as a therapeutic target in human neoplasia. *Semin. Oncol.* 2002; 29: 3–9.
2. Paez J.G., Janne P.A., Lee J.C. et al. EGFR mutations in lung cancer: correlation with clinical response to gefitinib therapy. *Science (Wash D C)*. 2004; 304: 1497–500
3. Soda M., Choi Y.L., Enomoto M. et al. Identification of the transforming EML4-ALK fusion gene in non-small-cell lung cancer. *Nature*. 2007; 448 (7153): 561–6.
4. Alice T. Shaw, Beow Y. Yeap, Mari Mino-Kenudson, et al. Clinical Features and Outcome of Patients With Non–Small-Cell Lung Cancer Who Harbor EML4-ALK. J *Clin. Oncol.* 27: 4247–53.
5. Ming Sound Tsao, Fred R. Hirsch, Yasushi Yatabe. *IASLC atlas of ALK testing in lung cancer.* 2013.
6. Benjamin J. Solomon et al. First-Line Crizotinib versus Chemotherapy in ALK-Positive Lung Cancer. *N. Engl. J. Med.* 2014; 371: 2167–77.
7. Yukal'chuk D.Yu. et al. The use of krizotinib in the treatment of ALK-positive non-small cell lung cancer. Effective pharmacotherapy. *Onkologiya, gematologiya i radiologiya. Spetsvypusk "Rak: rasshiryaya vozmozhnostilecheniya"* 2016; 8.
8. Paik P.K., Drilon A., Fan P.D. et al. Response to MET inhibitors in patients with stage IV lung adenocarcinomas harboring MET mutations causing exon 14 skipping. *Cancer Discov.* 2015; 5: 842–9.

Поступила 10.10.2019
Принята к печати 31.10.2019

DOI: http://dx.doi.org/10.18821/1028-9984-2019-24-1-2-32-38

ОБЗОРЫ ЛИТЕРАТУРЫ

© МОЧАЛЬНИКОВА В.В., ПЕРЕВОЩИКОВ А.Г., 2019

Мочальникова В.В., Перевощиков А.Г.

КЛИНИКО-МОРФОЛОГИЧЕСКИЕ АСПЕКТЫ РАННЕГО РАКА ЖЕЛУДКА И ОЦЕНКА ФАКТОРОВ ПРОГНОЗА ЛИМФОГЕННОГО МЕТАСТАЗИРОВАНИЯ (ОБЗОР ЛИТЕРАТУРЫ)

«Национальный медицинский исследовательский центр онкологии им. Н.Н. Блохина» Министерства здравоохранения РФ, 115478, Москва

Для определения стратегии лечения раннего рака желудка (РРЖ) в настоящее время в мировой практике используются показания к эндоскопической резекции (ЭР), предложенные JGCA. Эти показания представлены рядом морфологических факторов РРЖ, которые коррелируют с низким уровнем лимфогенного метастазирования. Не все медицинские центры считают эти показания безопасными. Существуют публикации, подвергающие сомнению ценность этих морфологических факторов, а также неоднородность оценки. Также кроме общепризнанных показаний к ЭР JGCA исследователями были предложены другие алгоритмы отбора больных РРЖ с низким риском метастазирования для выполнения ЭР. Эти методы разрабатывались с использованием региональных стандартов на различных этнических группах и основывались на различных прогностических параметрах.

В нашем обзоре для изучения способов измерения морфологических факторов и безопасности показаний JGCA к ЭР были исследованы публикации в известных медицинских журналах на английском языке через компьютерный поиск. Поиск включал такие термины, как «ранний рак желудка», «прогностические факторы», «лимфогенное метастазирование», «эндоскопическая резекция РРЖ» и «абсолютные и расширенные показания к эндоскопической резекции». В обзор вошло 60 оригинальных исследований и метаанализов. В оригинальных исследованиях изучались корреляции демографических и морфологических характеристик опухоли и метастатического процесса, исследовались варианты и способы оценки морфологических факторов. В метаанализах исследовались корреляции результатов ЭР и хирургических операций РРЖ, сравнивался уровень безопасности абсолютных и относительных критериев эндоскопической резекции.

Источники: данные, использованные в этом обзоре, были в основном из статей PubMed, Web of Science, MedLine, опубликованных на английском языке. Поисковыми терминами были ранний рак желудка и метастазы в лимфатические узлы.

Ключевые слова: *ранний рак желудка, факторы прогноза, метаанализ, абсолютные и расширенные критерии к эндоскопической резекции.*

Для цитирования: Мочальникова В.В., Перевощиков А.Г. Клинико-морфологические аспекты раннего рака желудка и оценка факторов прогноза лимфогенного метастазирования (обзор литературы). *Российский онкологический журнал.* 2019; 24 (1–2): 32–38. DOI: http://dx.doi.org/10.18821/1028-9984-2019-24-1-2-32-38.

Для корреспонденции: *Мочальникова Валерия Васильевна*, врач-патологоанатом, «Национальный медицинский исследовательский центр онкологии им. Н.Н. Блохина» Министерства здравоохранения РФ, 115478, Москва. E-mail: Mochalnikova70@yandex.ru.

Mochalnikova V.V., Perevochsikov A.G.

CLINICAL AND MORPHOLOGICAL ASPECTS OF EARLY GASTRIC CANCER AND ASSESSMENT OF PROGNOSTIC FACTORS OF LYMPHOGENIC METASTASIS. (LITERATURE REVIEW)

N.N. Blokhin National Medical Research Center of Oncology, Ministry of Health of Russia, 115478, Moscow, Russian Federation.

To determine the strategy of treatment of EGC in the world today indications for endoscopic resection, proposed by JGCA, is being used. These indications are presented by a number of morphological factors of the EGC, which are correlate with a low level of lymphogenic metastasis. Not all of the medical centers think these indications are safe. There are publications that question the value of these morphological factors, as well as the heterogeneity of the assessment. Also, in addition to the generally recognized indications for ER JGCA, the researchers proposed other algorithms for the selection of EGS patients with low risk of metastasis to perform ER. These methods were developed using regional standards for different ethnic groups and based on different prognostic parameters.

In our review, publications in well-known medical journals in English found through computer search were investigated to study the ways of measuring morphological factors and the safety of jgca readings to ER. The search included such terms as "early gastric cancer", "prognostic factors"," lymphogenic metastasis"," endoscopic resection of the PANCREAS "and "absolute and extended indications for endoscopic resection". The review includs 60 original studies and meta-analyses. In the original studies, the correlation of demographic and morphological characteristics of the tumor and metastatic process were studied, the variants and methods of evaluation of morphological factors were investigated. The meta-analyses researched the correlation between ER and BREAST surgery, compared the level of safety of absolute and relative criteria of endoscopic resection.

Data sources: the data used in this review were mainly taken from PubMed, Web of Science, MedLine articles published in English. Search terms were early gastric cancer and lymph node metastases.

Keywords: *early gastric cancer, prognostic factors, meta-analysis, absolute and extended criteria for endoscopic resection.*

For citation: Mochalnikova V.V., Perevochsikov A.G. Clinical and morphological aspects of early gastric cancer and assessment of prognostic factors of lymphogenic metastasis. (literature review). *Rossiiskii onkologicheskii zhurnal. (Russian Journal of Oncology).* 2019; 24 (1–2): 32–38. (In Russ.). DOI: http://dx.doi.org/10.18821/1028-9984-2019-24-1-2-32-38.

For correspondence: *Valeria V. Mochalnikova*, pathologist, N.N. Blokhin National Medical Research Center of Oncology, Ministry of Health of Russia, 115478, Moscow, Russian Federation. E-mail: Mochalnikova70@yandex.ru .

Information about authors:
Mochalnikova V. V., https://orcid.org/0000-0001-5275-7134

Conflict of interest. The authors declare no conflict of interest.
Acknowledgment. The study had no sponsorship.

Received 26 September2019
Accepted 17 October 2019

В настоящее время рак желудка занимает 5-е место в структуре онкологических заболеваний, уступая раку лёгкого и раку молочной железы, и 3-е место среди причин смерти от онкологических заболеваний [1]. В 1962 г. JGCA впервые ввело в мировую практику термин «ранний рак желудка» (РРЖ), отражающий не только степень развития опухолевого процесса, но и прогноз заболевания. В настоящее время по определению ВОЗ и JGCA под термином «ранний рак желудка» рассматривается рак желудка, растущий в пределах слизистой оболочки и подслизистого слоя, независимо от наличия или отсутствия метастазов в лимфатических узлах [2]. В 2005 г. Парижская эндоскопическая классификация поверхностных опухолей ЖКТ [3] в целях определения эндоскопической резектабельности опухоли модифицировала термин «РРЖ», предложив использовать его при эндоскопическом исследовании в случаях отсутствия метастатического поражения.

Низкий риск метастазирования РРЖ и совершенствование эндоскопической хирургии позволили разработать метод эндоскопической резекции (ЭР) поражённого фрагмента слизистой и подслизистой оболочки желудка и избежать расширенной хирургической операции. Это кардинальным образом улучшило качество жизни пациентов, снизило затраты на лечение и уменьшило частоту послеоперационных осложнений [4]. Важнейшими условиями для определения тактики лечения в пользу ЭР стали техническая возможность удаления опухоли и выявление метастатического процесса, встречающегося в 3-10% случаев РРЖ [2, 5, 6].

Тем не менее на сегодняшний день не существует клинических возможностей достоверного выявления метастазов у больных РРЖ на дооперационном этапе. Многочисленные классические и инновационные методы клинических исследований не показали должных результатов. Так, например, при предоперационном обследовании 327 пациентов с РРЖ с применением всех известных методов только у 4 из 45 пациентов метастатический процесс был диагностирован с помощью компьютерной томографии [7]. В 2015 г. в крупном исследовании, охватывающем 1093 пациентов РРЖ, Nakagawa M. и соавт. проанализировали корреляции данных клинической диагностики метастатического процесса с данными морфологического исследования лимфатических узлов после исследования операционного материала. Предоперационные клинические исследования – это известные клинические методы, включая КТ и сонографию. Авторы констатировали, что клиническое обследование больного оказалось недостаточно надёжным методом выявления метастазов на дооперационном этапе. При сопоставлении данных КТ с данными исследования лимфатических узлов в 3,2% случаев были получены ложноотрицательные результаты, а у 6,2% пациентов диагностированные клинически метастазы в лимфатических узлах при морфологическом исследовании не были подтверждены [8]. Методики дооперационного пункционного и оперативного исследования сторожевых лимфатических узлов с применением красителей и радиоизотопов, также не показали надёжных результатов, хотя признаны перспективными направлениями исследования лимфогенного метастазирования [9-10].

Приходится признать, что прогностическая методика расчёта риска метастазирования для определения статистически достоверной группы пациентов РРЖ, в которой установлен баланс между возможностью проведения ЭР и минимальным риском метастазирования, является наиболее надёжной. Риск лимфогенного метастазирования определяется для каждого конкретного впервые диагностированного случая РРЖ путём сопоставления корреляций его клиническо-морфологических данных с данными, характерными для статистически значимого количества случаев РРЖ с аналогичными параметрами и уже известным уровнем регионарного метастазирования. На основе данных прогноза лимфогенного метастазирования формируются методические рекомендации, которые представлены рядом статистически отработанных независимых прогностических морфологических факторов риска лимфогенного метастазирования. Идеальная прогностическая методика, на базе которой формируются рекомендации для определения тактики лечения РРЖ, должна быть информационно ёмкой, простой в использовании, а также максимально чувствительной и индивидуальной для каждого больного РРЖ. В мировой практике пользуются методическими рекомендациями японского руководства JGCA по лечению рака желудка [2]. Основными независимыми факторами риска лимфогенного метастазирования, принятыми JGCA, являются морфологические характеристики РРЖ – гистологический тип, глубина инвазии и размер опухоли, наличие или отсутствие изъязвления. До-

DOI: http://dx.doi.org/10.18821/1028-9984-2019-24-1-2-32-38

стоверность корреляций используемых факторов с риском лимфогенного метастазирования подтверждена двумя крупномасштабными исследованиями [11, 12]. Первоначально JGCA утвердила абсолютные показания к лечебной эндоскопической резекции РРЖ – дифференцированные карциномы без поверхностного изъязвления, T1a (внутри слизистая карцинома), диаметром менее 2 см. Впоследствии эти показания были расширены и стали включать в себя:

- T1a, дифференцированный тип, без изъязвления, более 2 см в диаметре;
- T1a, дифференцированный тип, с изъязвлением, менее 3 см в диаметре;
- T1a, недифференцированный тип, без изъязвления, менее 2 см в диаметре;
- T1в, (карцинома с инвазией в подслизистый слой), дифференцированный тип, без изъязвления, менее 3 см, глубина инвазии менее 500 мкм.

Безопасность расширенных японских показаний к ЭР РРЖ является предметом острых дискуссий. Абсолютных показаний к эндоскопической резекции придерживается ВОЗ [13] и Университет Кейо [14]. NCCN Guidelines 2016 [15] и ESMO [16] также следуют абсолютным показаниям и не считают расширенные показания безопасными. Расширенных показаний частично придерживается Oita Medical University [17], который предлагает ЭР дифференцированных карцином с инвазией в поверхностные отделы подслизистого слоя. Парижская эндоскопическая классификация поверхностных неоплазий ЖКТ считает, что эндоскопической резекции можно подвергать РРЖ III макроскопический тип диаметром до 1 см и предельной инвазией в подслизистый слой не более 500 мкм [3]. Рекомендации ассоциации онкологов России 2017 г. основаны на 3-м издании JGCA [2].

Небезопасность расширенных показаний также отмечается рядом авторов при ретроспективном анализе операционного материала пациентов РРЖ. Так, в ряде исследований, в случаях, соответствующих расширенным показаниям, уровень метастазирования колебался в пределах от 4 до 15%, в то время как при абсолютных показаниях метастазы выявлены не были [18–20].

Противоположная точка зрения состоит в том, что абсолютные показания являются излишне жёсткими, что приводит к нежелательному расширенному объёму хирургического вмешательства, которое сопровождается большими расходами в лечении и более высоким риском послеоперационных осложнений [11–12]. В 2017 г. Abdelfatah M. и соавт. провели метаанализ ретроспективного применения абсолютных и расширенных показаний к ЭР, используя данные 12 крупнейших исследований операционного материала 9798 больных РРЖ. Авторы выяснили, что в случаях РРЖ, соответствующих первым двум расширенным показаниям, разница показателей метастазирования при применении абсолютных и расширенных показаний была незначительной (0,7 против 0,2% и 0,57 против 0,15% соответственно). При применении 3-го и 4-го расширенных критериев уровень метастазирования был значительно выше, чем при абсолютных показаниях (2,6 против 0,11% и 2,5 против 0,35% соответственно), однако уровень статистической достоверности результатов не был достигнут. С учётом этих данных исследователи пришли к выводу, что для 3-го и 4-го расширенных показаний ЭР оправдана с минимальным превышением риска у больных с высоким риском хирургических осложнений [21].

Безопасность расширенных показаний также подтверждается анализом долгосрочных результатов ЭР. Park S.W. и соавт. в 2015 г. провели первый метаанализ долгосрочных результатов ЭР, используя данные 12 ретроспективных когортных исследований с участием 9635 пациентов, которым была проведена ЭР РРЖ (4150 поражений в группе расширенных и 5485 поражений в группе абсолютных показаний). Результаты метаанализа не выявили существенной разницы в уровнях риска метастазирования при абсолютных и расширенных показаниях [22]. Choong N. и соавт. провели метаанализ данных 8 исследований, включавших в себя от 46 до 103 пациентов РРЖ, подвергшихся ЭР. В случаях, соответствующих 4-му расширенному критерию JGCA, у 100% пациентов за 36–76,4 мес наблюдений не было выявлено метастатического процесса [23]. Также в последнее время был проведён ряд метаанализов данных когортных исследований (3–6 тыс. пациентов РРЖ), сопоставляющих краткосрочные и долгосрочные результаты ЭР и расширенных хирургических операций. Авторы не нашли разницы в 3-летней и 5-летней выживаемости пациентов, тогда как частота послеоперационных осложнений в группе пациентов, перенесших ЭР, была значительно ниже, чем в группе после хирургических операций [24–26].

Безопасность расширенных показаний также подтверждается высокой 5-летней выживаемостью пациентов с нерадикальной ЭР РРЖ, которым по каким-либо причинам было отказано в последующем оперативном лечении. Только у 8% пациентов, подвергшихся радикальной хирургии, были выявлены метастазы в лимфатических узлах [27].

Особенности оценки морфологических факторов, составляющих показания к ЭР

Расхождения во мнениях о безопасности расширенных критериев могут быть следствием ряда субъективных и объективных причин при эндоскопической и морфологической оценке признаков, на которых базируются показания к ЭР. Различия в способах измерения и оценке данных глубины инвазии, размера карциномы, наличия изъязвления и определения гистологического типа могут быть столь значительными, что требуют дополнительного изучения.

1. Размер опухоли. Точность измерения размера опухоли крайне важна для определения показаний к ЭР. Так, по данным ряда исследований, расхождение среднего размера опухоли при эндоскопическом исследовании в диапазоне от 5,8 до 6,8 мм существенным образом сказывалось на формировании показаний к ЭР [28, 29]. Точность измерения часто зависит от опыта проводящего исследование, гистологического типа и наличия изъязвления/рубцевания, т. к. доказано, что деформация слизистой оболочки желудка снижает точность диагностики [30]. Диффузный тип РРЖ имеет тенденцию распространяться по подслизистому слою, в отличие от РРЖ кишечного типа, чаще распространяющегося по поверхностности слизистой оболочки. Клетки рака диффузного

типа могут не выявляться при биопсийном исследовании и, соответственно, границы опухоли остаются неопределёнными [31]. Способ измерения размера РРЖ также претерпевает изменения. Так, Kim J. Y. и соавт. установили, что не поверхностный, и возможно наибольший размер карциномы на уровне слизистой оболочки, а именно ширина зоны подслизистого распространения опухоли более 0,75 см является независимым фактором риска лимфогенного метастазирования [32].

2. Глубина прорастания РРЖ подразделяется на 3 уровня: M (инвазия в пределах слизистой оболочки), SM1 и SM2 (уровни инвазии в подслизистый слой). Согласно 3-му пересмотру классификации РЖ JGCA SM1 соответствует прорастанию РРЖ в подслизистый слой менее 0,5 см, если глубина прорастания 0,5 см и более – SM2 [2]. Подразделение глубины инвазии в пределах собственно слизистой оболочки – M1, M2 и M3, в попытках выявить зависимость небольшой части случаев метастазирования внутрислизистого РРЖ не показали особых закономерностей метастазирования [30]. Полуколичественное измерение глубины инвазии применялось при исследовании РРЖ, удалённого хирургическим путём, но этот метод не является надёжным для измерения эндоскопически удалённого материала. В настоящее время измерение образца после эндоскопической резекции принято проводить в микрометрах с пошаговой градацией в 100 мкн. Так, по данным K. Yasuda и соавт., при опухолях с инвазией в подслизистый слой менее чем на 300 мкм и размере менее 3 см метастазы в лимфатических узлах отсутствовали. Частота метастазов при РРЖ с глубиной инвазии 300–1000 мкм достигала 19%, в опухолях с глубиной инвазии более 1000 мкм – 14% [31]. Совершенствуется методика измерения глубины инвазии РРЖ. Kim J. Y. и соавт. [32] предложили модифицированный метод измерения глубины инвазии РРЖ, аналогично измерению инвазии аденокарциномы эндометрия [33]. Предложенный авторами новый метод оценки глубины инвазии от самого нижнего фрагмента мышечной пластинки слизистой оболочки до самой глубокой точки прорастания опухоли оказался более точным в прогнозировании метастазирования, чем классический метод JGCA, где за точку отсчёта глубины инвазии берётся воображаемая линия с соседней, непоражённой опухолью мышечной пластинкой [2]. Проведя реклассификацию 225 случаев РРЖ, авторы выяснили, что при применении собственного метода средняя глубина инвазии в группе с метастатическим поражением была больше, чем в группе без метастазов (2142,59 мкм ± 205,10 против 1608,55 мкм ± 83,27, $p = 0{,}012$), в то время как при использовании классического метода существенной разницы между группами выявлено не было (1684,25 мкм ± 198,60 против 1335,10 мкм ± 92,08, $p = 0{,}128$). Авторы считают, что новый метод измерения глубины инвазии РРЖ дал бы возможность больным с более глубоким инвазивным компонентом получить ЭР и настаивают на необходимости пересмотра методов измерения глубины инвазии РРЖ. Для исключения субъективности оценки авторы рекомендовали использование антител к десмину [32].

Новые данные об ограничении достоверности оценки глубины инвазии представила группа учёных из Сеула. Они провели эксперимент и доказали, что неправильная фиксация и чрезмерное растяжение эндоскопически удалённого фрагмента могут искусственно увеличить размеры опухоли и уменьшить глубину инвазивного компонента. Авторы считают, что данные о глубине инвазии и размерах опухоли будут более надёжными при условии, что образец аккуратно размещён на пластине и не растягивается [34].

3. Гистологический тип РРЖ – важный фактор риска лимфогенного метастазирования, однако на практике точность биопсийной диагностики составляет примерно 82,5% по сравнению с окончательным гистологическим диагнозом [35]. Разночтения часто связаны с опытом специалистов, проводящих эндоскопические исследования, и недостаточным объёмом биопсийного материала для точного определения гистотипа опухоли [8, 30].

В рекомендациях JGCA используется модифицированная гистологическая классификация проф. Nakamura K. – пионера в морфологическом исследовании РРЖ в Японии. В 1968 г. он предложил упрощённую классификацию, основанную на степени дифференцировки опухоли, разделив РЖ на 2 типа:
– дифференцированный,
– недифференцированный.

Согласно этой классификации дифференцированный тип представлен на большем протяжении умеренной дифференцированной аденокарциномой с фокусами папиллярной аденокарциномы и высокодифференцированной аденокарциномы. С учётом классификации JGCA он включает в себя высоко- и умереннодифференцированную аденокарциному, в том числе и папиллярную, а недифференцированный включает в себя низкодифференцированную тубулярную и папиллярную аденокарциному, муцинозную аденокарциному и диффузно растуший рак. Если в умеренно дифференцированной аденокарциноме встречаются фокусы низкодифференцированной аденокарциномы и перстневидно-клеточного рака – такую опухоль следует расценивать как недифференцированный тип. [36]. Однако Lai J. и соавт. при реклассификации РРЖ в соответствии с классификацией ВОЗ выяснили, что аденогенный и дискогезивный гистологический тип по классификации ВОЗ более точно связан с риском лимфогенного метастазирования, чем классификация Nakamura K./JCCA, и что риск лимфогенного метастазирования для этих групп РРЖ может быть переоценен [37].

Cheng Fang и соавт., применив гистологические классификации ВОЗ и JGCA в одной и той же когорте пациентов, доказали зависимость морфологических факторов расширенных критериев от других признаков РРЖ (локализации опухоли, возраста и др.) и предложили гистологическую классификацию ВОЗ в качестве дополнительного критерия для оценки риска лимфогенного метастазирования [38]. Одним из недостатков классификации ВОЗ считается некоторая степень субъективности при оценке степени дифференцировки («миграция» степени дифференцировки) [39].

Принято считать, что перстневидноклеточный вариант РРЖ, входящий в недифференцированный гистологический тип, обладает худшим прогнозом, однако доказано, что он обладает уникальной биологической природой и более благоприятными биологическими свойствами, чем другие недифференци-

DOI: http://dx.doi.org/10.18821/1028-9984-2019-24-1-2-32-38

рованные типы [40]. Слишком строгие критерии ЭР по отношению к перстневидноклеточной карциноме делают часть расширенных хирургических операций излишними [41].

В настоящее время показания к ЭР папиллярной и тубулярной аденокарциномы одинаковы. Однако при метаанализе, включавшем данные 13 крупных исследований, было выявлено, что папиллярный гистотип имел значительно более высокий риск лимфогенного метастазирования (OR, 1,97, 95% ДИ, 1,38-2,82) и подслизистой инвазии (OR, 1,44, 95% ДИ, 1,08- 1,93), по сравнению с тубулярным типом РРЖ [42].

4. Изъязвление – независимый фактор лимфогенного метастазирования РРЖ, особенно при внутрислизистом РРЖ. Shinya Shimada и соавт., проанализировав данные исследования 982 пациентов РРЖ, доказали, что во всех внутрислизистых карциномах с метастазами в лимфатических узлах наблюдалось поверхностное изъязвление, даже при размере опухоли менее 1,5 см в диаметре, тогда как внутрислизистые карциномы без изъязвления не имели метастазов [43]. В другой части исследований авторы не находят связи между наличием изъязвления и лимфогенным метастазированием [44–47]. Противоречие в данных связано с тем, что на современном этапе термин «изъязвление» не имеет чёткого определения, что является проблемой при сопоставлении результатов различных исследований. Эндоскопическому термину «изъязвление» обычно соответствуют язвенные дефекты более 5 мм в диаметре, с пенетрацией изъязвления до мышечной пластики слизистой оболочки и глубже в подслизистый слой, однако с практической точки зрения точность измерения таких параметров зависит от опыта проводящего исследование [48]. Классификация JGCA не даёт точного определения поверхностного изъязвления РРЖ, сказано лишь, что положительными считаются случаи изъязвления и/или сопутствующего фиброза без уточнения глубины изъязвления и степени фиброза [2]. В части работ исследователи определяют этим термином истинное поверхностное изъязвление опухоли с перифокальной воспалительной реакцией без учёта сопутствующих фиброзных изменений стенки желудка в зоне опухоли [49–50]. В противоположность вышесказанному, GoTODA и соавт. считают, что если зона фиброза распространяется во всю толщу подслизистого слоя с переходом на мышечный слой, однако опухолевые клетки могут определяться только в пределах слизистой оболочки, – данная карцинома будет считаться внутрислизистой [11, 12].

Kwee R. M., Kwee T. C. при анализе 147 статей (исследования включали от 22 до 2625 пациентов) также выяснили, что в большей части исследований не приводится данных о том, что именно авторы берут за основу – поверхностное изъязвление РРЖ до мышечной пластинки слизистой оболочки или более глубокое изъязвление с сопутствующим фиброзом. Kwee R. M., Kwee T. C. справедливо отметили, что та часть авторов, которая изучала только поверхностное изъязвление РРЖ, в итоге получила лучший прогноз для изъязвлённых, чем авторы, включившие в термин «изъязвление» и фиброзные изменения [30]. Фиброзные изменения необходимо учитывать потому, что прогрессирование карциномы не является статичным процессом и циклично изменяется в течение всего времени существования опухоли. Sakita T. и соавт. впервые в 1971 г. описали цикл развития «злокачественной язвы» как процесс нарастания опухолевой массы с последующим нарушением кровообращения, как следствие – развитием поверхностного изъязвления с последующим постепенным заживлением язвенного дефекта и формированием рубца. Такой цикл может повторяться неоднократно, и в пределах одной опухоли часто можно наблюдать различную глубину поверхностного изъязвления и рубцовых изменений стенки желудка [51].

Цикличность изменений была также подтверждена при регулярных эндоскопических исследованиях РРЖ. Так, при регулярном наблюдении 231 пациента с макроскопическим типом 0 III РРЖ в течение 23 дней, Im J. P. и соавт. продемонстрировали цикл развития поверхностного изъязвления и уточнили, что противоязвенная терапия вызывала рубцевание язвенного дефекта, а скорость рубцевания зависела от глубины инвазии и длительности лечения [52].

На современном этапе наиболее точным считается включение в термин «изъязвление», кроме поверхностного дефекта слизистой оболочки, деформацию мышечной пластинки слизистой оболочки и фиброз подслизистого слоя [53].

Разночтения в способах определения и оценки четырех морфологических показателей вызывают проблемы не только в диагностике, обосновании показаний к лечению, но и проблемы в оценке долгосрочных результатов [54].

Двухэтапная система

Для устранения этих проблем принята двухэтапная система эндоскопического удаления опухоли. Современные способности эндоскопической хирургии позволяют единым блоком удалять весь фрагмент поражённой слизистой оболочки желудка с подслизистым слоем. Это даёт возможность полного морфологического протоколирования морфологических параметров РРЖ, коррелирующих с риском лимфогенного метастазирования, что раньше было возможно только после изучения операционного материала. Первым этапом является отбор подходящих пациентов для эндоскопической резекции на основе эндоскопических и гистологических результатов. ЭР считается лечебной, когда опухоль удаляется единым блоком, отсутствует лимфо-васкулярная и периневральная инвазия, определяются чистые края резекции, и опухоль соответствует всем ранее описанным расширенным показаниям к ЭР. Если морфологические признаки изученного образца не соответствуют вышеперечисленным критериям, 2-м этапом является дополнительная расширенная хирургическая операция [55].

Кроме рекомендаций JCCA существуют другие системы оценки риска лимфогенного метастазирования. An J.Y., Baik Y.H. предложена система подсчёта баллов риска метастазирования, которая, по мнению авторов, может внести элемент объективности в принятии решения к ЭР. Система основана на легко оцениваемых клинико-патологических факторах с хорошей прогнозирующей точностью риска метастазирования, смертности и рецидива [56].

Egashira Y. и соавт. на основе однофакторного ретроспективного анализа морфологических данных 130 подслизистых карцином желудка после гастрэк-

томии, разработали собственную скрининговую балльную систему. При статистическом анализе система подсчёта баллов показала 100% чувствительности и 68,0% специфичности [57].

Kim J. Y. и соавт. для карцином с подслизистой инвазией предложили собственную систему оценки риска лимфогенного метастазирования, которая может помочь в определении показаний к хирургической операции после нерадикальной ЭР. Точность метода составила – 79,3%, с положительным прогностическим значением – 41,3%, с отрицательным прогностическим значением – 93,5% [32].

Хорошие результаты показал альтернативный метод использования номограмм для прогнозирования метастазов в лимфатических узлах при РРЖ, который позволяет использовать большое количество демографических и морфологических факторов. Авторы считают, что использование номограмм может широко применяться даже в медицинских учреждениях общего профиля и полезна для принятия решений относительно программ лечения пациентов РРЖ [28–60].

Крупномасштабное многоцентровое исследование, включавшее 15 785 пациентов с РРЖ после ЭР, позволило авторам разработать систему оценки риска лимфогенного метастазирования «e-Cura system», основанную на анализе 5 клинико-патологических факторов. Эта система показала, что ЭР без дополнительного лечения может быть приемлемым вариантом для пациентов из группы низкого риска. Другим преимуществом этой системы подсчёта было то, что на основе индивидуальных расчётов вероятности выживания, она может служить руководством для стратегии лечения РРЖ [27].

Несмотря на достигнутые успехи в расчёте риска лимфогенного метастазирования при РРЖ, показания к ЭР активно обсуждаются и нуждаются в дальнейшей проработке. Ключом к рациональной эндоскопической хирургии может стать дальнейшее изучение клинико-морфологических факторов прогноза лимфогенного метастазирования, более деликатные способы расчёта риска и сотрудничество специалистов различных уровней.

Финансирование. Исследование не имело спонсорской поддержки.

Конфликт интересов. Авторы заявляют об отсутствии конфликта интересов.

ЛИТЕРАТУРА/REFERENCES

1. Ferlay J., Steliarova-Foucher E., Lortet-Tieulent J., Rosso S., Coebergh J.W., Comber H., et al. Cancer incidence and mortality patterns in Europe: estimates for 40 countries in 2012. *Eur. J. Cancer.* 2013; 49: 1374–403.
2. Japanese Gastric Cancer Association. Japanese classification of gastric carcinoma: 3rd English edition. *Gastric Cancer.* 2011; 14 (2): 101–12.
3. Endoscopic Classification Review Group. Update on the Paris classification of superficial neoplastic lesions in the digestive tract. *Endoscopy.* 2005; 37 (6): 570–8.
4. Ohkuwa M., Hosokawa K., Boku N., Ohtu A., Tajiri H., Yoshida S. New endoscopic treatment for intramucosal gastric tumors using an insulated-tip diathermic knife. *Endoscopy.* 2001; 33: 221–6.
5. Ajani JA, Bentrem DJ, Besh S, D'Amico TA, Das P, Denlinger C. Gastric cancer, version 2.2013: featured updates to the NCCN Guidelines. *J. Natl. Compr. Canc. Netw.* 2013; 11: 531–46.
6. Okines A., Verheij M., Allum W., Cunningham D., Cervantes A. Gastric cancer: ESMO Clinical Practice Guidelines for diagnosis, treatment and follow-up. *Ann. Oncol.* 2010; 21 Suppl 5: v50-v54.
7. Ito H., Inoue H., Ikeda H., Onimaru M., Yoshida A., Hosoya T., Clinicopathological characteristics and treatment strategies in early gastric cancer: a retrospective cohort study. Source Digestive Disease Center, Showa University Northern Yokohama Hospital, 35-1 Chigasakichuo, Tsuzuki-ku, Yokohama 224–8503, Japan.
8. Nakagawa M., Choi Y.Y., An J.Y., Chung H., Seo S.H., Shin H.B. Difficulty of predicting the presence of lymph node metastases in patients with clinical early stage gastric cancer: a case control study. *BMC Cancer.* 2015; 15: 943.
9. Abe N., Mori T., Takeuchi H., Yoshida T., Ohki A., Ueki H. Laparoscopic lymph node dissection after endoscopic submucosal dissection: a novel and minimally invasive approach to treating early-stage gastric cancer. *Am. J. Surg.* 2005; 190: 496–503.
10. Bok G.H., Kim Y.J., Jin S.Y., Chun C.G., Lee T.H, Kim H.G. Endoscopic submucosal dissection with sentinel node navigation surgery for early gastric cancer. *Endoscopy.* 2012; 44: 953–956.
11. Gotoda T., Yanagisawa A., Sasako M., Ono H., Nakanishi Y., Shimoda T. Incidence of lymph node metastasis from early gastric cancer: estimation with a large number of cases at two large centers. *Gastric Cancer.* 2000; 3: 219–25.
12. Gotoda T. Endoscopic resection of early gastric cancer. *Gastric Cancer.* 2007; 10: 1–11.
13. *WHO classification of tumours of the digestive system.* World Health Organization, Lyon: IARC Press, 2010; 417.
14. Ohgami M., Otani Y., Kumai K., Kubota T., Kim Y.I., Kitajima M. Curative laparoscopic surgery for early gastric cancer: Five years' experience. *World J. Surg.* 1999; 23: 187–92.
15. Ajani J.A., Bentrem D.J., Besh S., D'Amico T.A., Das P., Denlinger C. Gastric cancer, version 2.2013: featured updates to the NCCN Guidelines. *J. Natl. Compr. Canc. Netw.* 2013; 11: 531–46.
16. Okines A., Verheij M., Allum W., Cunningham D., Cervantes A. Gastric cancer: ESMO Clinical Practice Guidelines for diagnosis, treatment and follow-up. *Ann. Oncol.* 2010; 21 Suppl 5: v50-v54.
17. Kitano S., Inomata M., Yasuda K., Shiraishi N., Adachi Y. Gastric cancer. *Gan To Kagaku Ryoho*. 2001; (8): 1071-6. (in Japanese).
18. Wang H., Zhang H., Wang C. Expanded endoscopic therapy criteria should be cautiously used in intramucosal gastric cancer. *Chin. J. Cancer Res.* 2016; 28: 348–54.
19. Kang H.J., Kim D.H., Jeon T.Y. Lymph node metastasis from intestinal-type early gastric cancer: experience in a single institution and reassessment of the extended criteria for endoscopic submucosal dissection. *Gastrointest. Endosc.* 2010; 72: 508–15.
20. Jee Y.S., Hwang S.H., Rao J., Park D.J., Kim H.H., Lee H.J. Safety of extended endoscopic mucosal resection and endoscopic submucosal dissection following the Japanese Gastric Cancer Association treatment guidelines. *Br. J. Surg.* 2009; 96 (10): 1157–61.
21. Abdelfatah M., Barakat M., Lee H., Kim J., Uedo N., Grimm I. The incidence of lymph node metastasis in early gastric cancer according to the expanded criteria in comparison with the absolute criteria of the Japanese Gastric Cancer Association: a systematic review of the literature and meta-analysis. *Gastrointest. Endosc.* 2018; 87 (2): 338–47.
22. Park S.W., Lee H., Park C.H., Jang H.J., Ahn H. Endoscopic and oncologic outcomes according to indication criteria of endoscopic resection for early gastric cancer: a systematic review and meta-analysis. *Surg. Endosc.* 2016; 30 (4): 1270–81.
23. Choong Nam Shim, Sang Kil Lee. Endoscopic submucosal dissection for undifferentiated-type early gastric cancer: Do we have enough data to support this? *World J. Gastroenterol.* 2014; 3938–49

24. Sun K., Chen Y., Wu H., Peng N., He Y. Xu J. Endoscopic resection versus surgery for early gastric cancer: a systematic review and meta-analysis. *Dig. Endosc.* 2016; 28 (5): 513–25
25. Ning F., Zhang C., Wang C., Shao F., Dai D. Endoscopic resection versus radical gastrectomy for early gastric cancer in Asia: A meta-analysis. *Int. J. Surg.* 2017; 48: 45–52.
26. Meng F., Zhang Z., Wang Y., Lu N., Zhu J., Ji G. Comparison of endoscopic resection and gastrectomy for the treatment of early gastric cancer: a meta-analysis. *Surg. Endosc.* 2016; 30 (9): 3673–83.
27. Hatta W., Gotoda T., Oyama T., Kawata N., Takahashi A., Yoshifuku Y., et al. Scoring System to Stratify Curability after Endoscopic Submucosal Dissection for Early Gastric Cancer: "eCura system". *Am. J. Gastroenterol.* 2017; 112 (6): 874–81.
28. Kang K.J., Kim K.M., Kim JJ., Rhee P.L., Lee J.H., Min B.H. Gastric extremely well-differentiated intestinal-type adenocarcinoma: a challenging lesion to achieve complete endoscopic resection. *Endoscopy.* 2012; 44: 949–52.
29. Kang H.Y., Kim S.G., Kim J.S., Jung H.C., Song I.S. Clinical outcomes of endoscopic submucosal dissection for undifferentiated early gastric cancer. *Surg. Endosc.* 2010; 24:509–16.
30. Kwee R. M., Kwee T. C. Predicting lymph node status in early gastric cancer. *Gastric Cancer.* 2008; 11 (3): 134–48.
31. Yasuda K., Shiraishi N., Suematsu T. Rate of Detection of Lymph Node Metastasis Is Correlated with the Depth of Submucosal Invasion in Early Stage Gastric Carcinoma. *Cancer.* 1999; 85(10): 2119-23. DOI: 10.1002/(sici)1097-0142(19990515)85:10<2119::aid-cncr4>3.0.co;2-m.
32. Joo-Yeon Kim, Woo-Gyeong Kim, Tae-Yong Jeon,Gwang Ha Kim, Eun-Hee Jeong, Dae Hwan Kim al. Lymph node metastasis in early gastric cancer: evaluation of a novel method for measuring submucosal invasion and development of a nodal predicting index. *Human pathology*. 2013; 44 (12): 2829–36.
33. Lee J.Y., Jung D.C., Park S.H. et al. Preoperative prediction model oflymph node metastasis in endometrial cancer. *Int. J. Gynecol. Cancer*. 2010; 20: 1350–5.
34. Cho J.Y., Kim Y.S., Jung I.S., Ryu C.B., Lee M.S., Shim C.S. et al. Controversy concerning the cutoff value for depth of submucosal invasion after endoscopic mucosal resection of early gastric cancer. *Endoscopy.* 2006; 38 (4): 429–30.
35. Matsubara Y., Yanai H., Ishiguro K., Ryozawa S., Okazaki Y., Matsui N. et al. Clinical interpretation of the histological typing of gastric cancer using endoscopic forceps biopsy. *Hepatogastroenterology*. 2004; 51: 285–8.
36. Fuchigami A., Nakamura K., Sugano H., Takagi K. Carcinoma of the stomach in incipient phase: its histogenesis and histological appearances. *Gann.* 1968; 59: 251–8.
37. Lai J.F., Xu W.N., Noh S.H., Lu W.Q. Effect of World Health Organization (WHO) Histological Classification on Predicting Lymph Node Metastasis and Recurrence in Early Gastric Cancer. *Med. Sci. Monit.* 2016; 22: 3147–53.
38. Fang C., Shi J., Sun Q., Gold J., Xu G.F., Liu W.J. at al. Risk factors of lymph node metastasis in early gastric carcinomas diagnosed by WHO criteria in 379 Chinese patients. . *J. Dig Dis.* 2016; 17 (8): 526–37.
39. Wilcox R., Perpich M., Noffsinger A., Posner M.C., Cooper K. Hereditary diffuse gastric cancer: multidisciplinary case report with review of the literature. *Patholog. Res. Int.* 2011: 845821.
40. Guo C.G., Zhao D.B., Liu Q. et al: Risk factors for lymph node metastasis in early gastric cancer with signet ring cell carcinoma. *J. Gastrointest. Surg*. 2015; 19: 1958–65
41. Kim H.M., Pak K.H., Chung M.J. et al: Early gastric cancer of signet ring cell carcinoma is more amenable to endoscopic treatment than is early gastric cancer of poorly differentiated tubular adenocarcinoma in select tumor conditions. *Surg. Endosc.* 2011; 25: 3087–93
42. Wang X.-Y. A Comparison by Meta-Analysis of Papillary Early Gastric Carcinoma to Its Tubular Counterpart for the Risk of Lymph Node Metastasis and Submucosal Invasion. *J. Clin. Gastroenterol.* 2019; (1): e19-e24. doi: 10.1097/MCG.0000000000000914.
43. Haruta H., Hosoya Y., Sakuma K., Shibusawa H., Satoh K., Yamamoto H. et al. Clinicopathological study of lymph-node metastasis in 1389 patients with early gastric cancer: Assessment of indications for endoscopic resection. *J. Dig. Dis.* 2008; 9: 213–18.
44. Zhao B.W., Chen Y.M., Jiang S.S. et al. Lymph Node Metastasis, a Unique Independent Prognostic Factor in Early Gastric Cancer. *PLoS One.* 2015; 10: e0129531.
45. Li H., Lu P., Lu Y. Predictive factors of lymph node metastasis in undifferentiated early gastric cancers and application of endoscopic mucosal resection. *Surg. Oncol.* 2010; 19: 221–6
46. Sung C.M., Hsu C.M., Hsu J.T., Yeh T.S., Lin C.J., Chen T.C. et al. Predictive factors for lymph node metastasis in early gastric cancer. *World J. Gastroenterol.* 2010; 16: 5252–56.
47. Park Y.D., Chung Y.J., Chung H.Y., Yu W., Bae H.I., Jeon S.W. et al. Factors related to lymph node metastasis and the feasibility of endoscopic mucosal resection for treating poorly differentiated adenocarcinoma of the stomach. *Endoscopy.* 2008; 40: 7–10.
48. Akashi K. et al. Ulcerous change decreases the accuracy of endoscopic ultrasonography diagnosis for the invasive depth of early gastric cancer. *Journal of Gastrointestinal Cancer.* 2006; 37 (4): 133–8.
49. Chung J.W., Jung H.Y., Choi K.D., Song H.J., Lee G.H., Jang S.J. et al. Extended indication of endoscopic resection for mucosal early gastric cancer: analysis of a single center experience. *J. Gastroenterol. Hepatol.* 2011; (5): 884-7. doi: 10.1111/j.1440-1746.2010.06611.x.
50. Shimada S. et al. Involvement of three or more lymph nodes predicts poor prognosis in submucosal gastric carcinoma. *Gastric Cancer.* 2001; 4 (2): 54–9.
51. Sakita T., Oguro Y., Takasu S., Fukutomi H., Miwa T. Observations on the healing of ulcerations in early gastric cancer. The life cycle of the malignant ulcer. *Gastroenterology.* 1971; 60 (5): 835-9 passim.
52. Im J. P. et al. Time-dependent morphologic change in depressed-type early gastric cancer. *Surgical endoscopy*. 2009; 23 (11): 2509–14.
53. Hwang C.S., Ahn S., Lee B.E., Lee S.J., Kim A., Choi C.I., Kim D.H., Jeon T.Y., Kim G.H., Song G.A., Park D.Y. Risk of lymph node metastasis in mixed-type early gastric cancer determined by the extent of the poorly differentiated component. *World J. Gastroenterol.* 2016; 22: 4020–26.
54. Lee H., Lee J.H. Expanding indications of endoscopic submucosal dissection for early gastric cancer: hope or hype? *Gut Liver.* 2015; 9 (2): 135–6.
55. Shin N., Jeon T.Y., Kim G.H., Park D.Y. Unveiling lymph node metastasis in early gastric cancer. *World J. Gastroenterol*. 2014; 20 (18): 5389–95.
56. An J.Y., Baik Y.H., Choi M.G., Noh J.H., Sohn T.S., Kim S. Predictive factors for lymph node metastasis in early gastric cancer with submucosal invasion: analysis of a single institutional experience. *Ann. Surg.* 2007; 246: 749–53.
57. Egashira Y., Fujii M., Nitta T. Establishment of pathological indications and criteria for further resection after endoscopic resection of submucosally invasive gastric cancer. *Stomach Intestine.* 2009; 43: 11–22 (in Japanese).
58. Shi Chen, Run-Cong N, Li-Ying, Ou Yang,Yuan-Fang Li, Jun Xiang. Nomogram analysis and external validation to predict the risk of lymph node metastasis in gastric cancer. *Oncotarget.* 2017; 8 (7): 11380–88.
59. Guo C, Zhao D, Liu Q, Zhou Z, Zhao P, Wang G, Cai J. A nomogram to predict lymph node metastasis in patients with early gastric cancer. *Oncotarget.* 2017; Feb 14; 8 (7): 12203–10. doi: 10.18632/oncotarget.14660.
60. Chen S, Rao H, Liu J, Geng Q, Guo J, Kong P, Li S Et al. Lymph nodes ratio based nomogram predicts survival of resectable gastric cancer regardless of the number of examined lymph nodes. *Oncotarget.* 2017; 8: 45585-45596. doi.org/10.18632/oncotarget.17276

Поступила 26.09.2019
Принята к печати 17.10.2019

LITERATURE REVIEW

© КОЛЛЕКТИВ АВТОРОВ, 2019

Мамедов М.К., Мамедова Т.Н., Ахмедов Ю.А.

ПЕРСПЕКТИВЫ ИССЛЕДОВАНИЯ ОНКОЛОГИЧЕСКИХ АСПЕКТОВ ИНФЕКЦИИ, ВЫЗВАННОЙ ВИРУСОМ ГЕПАТИТА С

Национальный центр онкологии, Баку, Азербайджан

Статья посвящена некоторым проблемам изучения инфекции, вызванной вирусом гепатита С, непосредственно связанным с современной теоретической и клинической онкологией. Что представляет профессиональный интерес для онкологов, гематологов и специалистов в области медицинской радиологии.
Авторы обобщили данные, демонстрирующие реальное существование как минимум пяти онкологических аспектов этой инфекции. Они представили данные, отражающие важное теоретическое и клиническое значение некоторых из этих аспектов для врачей, работающих в онкологических отделениях и исследователей, работающих в других областях медицины.
Первый онкологический аспект этой инфекции основан на прямой связи хронической формы этой инфекции с развитием гепатоцеллюлярного рака печени. Интересно, что вирус гепатита С сегодня не считается онкогенным и его участие в гепатоканцерогенезе связано с какими-то особыми механизмами.
Второй онкологический аспект инфекции демонстрируется широким распространением этой инфекции среди онкологических и особенно среди онкогематологических больных, находящихся в профильных отделениях. Существование этого аспекта имеет в основном эпидемиологическое значение и связано с профилактикой этой инфекции в онкологических отделениях.
Третий онкологический аспект инфекции состоит в том, что распространение этой инфекции среди онкологических больных имеет важное клиническое значение. Это связано со способностью этой инфекции негативно влиять на течение и прогноз некоторых онкологических заболеваний. Кроме того, инфекция может играть роль фактора, ограничивающего возможности лечения онкологических больных.
Четвёртый онкологический аспект данной инфекции заключается в участии хронической формы этой инфекции в развитии некоторых форм неходжкинских лимфом. Механизмы связи между этой инфекцией и развитием названных лимфом до сих пор не идентифицированы.
Наконец, пятый онкологический аспект этой инфекции сводится к современным данным, демонстрирующим статистическую связь между этой инфекцией и развитием некоторых широко распространённых злокачественных опухолей непечёночного типа. Эти данные имеют важное теоретическое значение для современной онкологии.
Авторы полагают, что дальнейшее систематическое изучение упомянутых выше аспектов названной инфекции может позитивно повлиять на развитие медицинской науки вообще.

Ключевые слова: *гепатит С; злокачественные опухоли; онкологические больные.*

Для цитирования: Мамедов М.К., Мамедова Т.Н., Ахмедов Ю.А. Перспективы исследования онкологических аспектов инфекции, вызванной вирусом гепатита С. *Российский онкологический журнал.* 2019; 24 (1–2): 39–44. DOI: http://dx.doi.org/10.18821/1028-9984-2019-24-1-2-39-44.

Для корреспонденции: *Мамедов Мурад Кияс оглы*, доктор медицинских наук, профессор, заместитель генерального директора Национального центра онкологии, Баку, Азербайджан. E-mail: m.mamedov@inbox.ru

Mamedov M.K., Mamedova T.N., Akhmedov Yu. A.

PERSPECTIVES OF INVESTIGATION OF ONCOLOGICAL ASPECTS OF INFECTION CAUSED WITH HEPATITIS C VIRUS

National centre of oncology, Baku, Azerbaijan,

The paper is dedicated to several problems of study of infection caused with hepatitis C virus directly connected with modern theoretical and clinical oncology and professionally interesting from point of view of oncologists, hematologists and specialists in field of medical radiology.
The author summarizes data which demonstrated the real existence of at the least main five oncological aspects of the infection. They present material reflected important significance some of these aspects for physician working in oncological units and researchers working in other fields of medicine.
First oncological aspect of the infection is based on direct connection of these infection chronic forms with development of hepatocellular cancer of liver. It is interesting that hepatitis C virus today is not considered as a carcinogenic virus and its participation in hepatocarcinogenesis connected with some special mechanisms.
Second oncological aspect of the infection is demonstrated with widely spreading this infection among oncological and especially among oncohematological patients staying in profile departments. Existence of this aspect has mainly epidemiologic significance and connected with prevention this infection in oncological units.
Third oncological aspect of the infection is that spreading of HCV-infection at oncological patients has important clinical significance. This connected with ability of infection negatively influence to course and prognosis some type of cancer.
Besides the infection can play a role of factor limiting possibilities of treatment of cancer patients.
Fourth oncological aspect of this infection is that participation of this infection chronic form in some type of non-Hodgkin lymphomas development. Mechanisms of connection this infection with named lymphomas development is not identified.

Finally, fifth oncological aspect of the infection consists the modern data demonstrated the statistic connection between the infection and in development of some widely spread non-hepatic malignant tumor. These data have important significance for modern oncology.
The authors suggest that further systematic investigation of above mentioned aspects of above mentioned infection may positive influence to development of medical science in general.

Keywords: *hepatitis C, malignant tumor, cancer patients*

For citation: Mamedov M.K., Mamedova T.N., Akhmedov Yu. A. Perspectives of investigation of oncological aspects of infection caused with hepatitis C virus. *Rossiiskii onkologicheskii zhurnal. (Russian Journal of Oncology).* 2019; 24 (1–2): 39–44. (In Russ.). DOI: http://dx.doi.org/10.18821/1028-9984-2019-24-1-2-39-44.
For correspondence: *Mamedov Murad Kiyas oglu*, MD, PhD, DSc, professor, Deputy Director, National Center of Oncology, Baku, Azerbaijan. E-mail: m.mamedov@inbox.ru
Information about authors:
Mamedov Murad Kiyas oglu, ORCID: https://orcid.org/0000-0002-9777-1914
Conflict of interest. The authors declare no conflict of interest.
Acknowledgment. The study had no sponsorship.

Received 21 August 2019
Accepted 16 September 2019

В 80-е гг. XX в. выяснилось, что инфекция, вызванная вирусом гепатита В (ВГВ), характеризующаяся глобальным распространением и занимающая важное место в инфекционной патологии человека, представляет собой вполне определённый профессиональный интерес и с точки зрения онкологов. В основе такого интереса лежали 3 момента.

Первый из них состоял в том, что обширные эпидемиологические данные указывали на то, что ВГВ-инфекция имеет прямое отношение к возникновению гепатоцеллюлярного рака печени (ГРП), а в 1985 г. эксперты ВОЗ официально признали её одним из важнейших для человека канцерогенных факторов [1]. Более того, считается, что углублённое изучение биологии ВГВ и его роли в этиопатогенезе ГРП не только привело к включению ВГВ и гепаднавирусов животных в число ДНК-содержащих онкогенных вирусов, но и заметно расширило представления о канцерогенезе вообще [2].

Второй момент был связан с частым обнаружением ВГВ-инфекции среди находившихся в профильных стационарах онкологических больных (ОБ). В итоге она была признана одной из эпидемиологически значимых интеркуррентных инфекций, широко распространённых среди ОБ, находящихся в клиниках онкологического и особенно онкогематологического профиля [3]. Приходится признать, что эта инфекция и в наши дни достаточно часто выявляется среди ОБ и борьба с её распространением в онкологических стационарах не утрачивает своей актуальности [4].

Третий момент состоял в том, что, даже субклинически протекая у ОБ, ВГВ-инфекция могла приобретать вполне определённое клиническое значение. Во-первых, она могла негативно влиять на результаты лечения ряда онкологических заболеваний (ОЗ). Во-вторых, её наличие ускоряло течение и ухудшало отдалённый прогноз некоторых из ОЗ (рака молочной железы и матки, ходжкинские лимфомы). В-третьих, она могла выступать в роли фактора, затрудняющего применение химиотерапии (ХТ) и даже лучевой терапии (ЛТ) из-за риска усиления их побочных негативных эффектов и развития печёночной недостаточности [5, 6].

Каждый из этих моментов к середине 90-х гг. XX в. уже рассматривался как один из самостоятельных аспектов изучения ВГВ-инфекции с позиции онкологии [7]. Этот факт вместе с наличием у ВГВ некоторых особых свойств (мутагенный эффект, способность индуцировать аутоиммунные процессы и др.) позволяли считать, что проблема ВГВ-инфекции обрела междисциплинарный характер [8].

Вскоре после идентификации в 1989 г. вируса гепатита С (ВГС) и разработки методов лабораторной диагностики вызываемой им инфекции выяснилось, что помимо сходства патогенеза и клинической патофизиологии, ВГС-инфекции (ВГСИ) и ВГВ-инфекцию сближает и то, что и при ВГСИ отчётливо просматриваются те же три онкологических аспекта, которые ранее исследовались при ВГВ-инфекции [9]:

1. ВГСИ, как и ВГВ-инфекция, оказалась причастной к возникновению, по меньшей мере, к половине всех случаев ГРП.
2. Она оказалась широко распространённой среди ОБ, а антитела к ВГС (anti-HCV) среди этих больных выявляются в несколько раз чаще, чем у здоровых жителей соответствующих регионов.
3. Протекая у ОБ, она действительно могла приобретать конкретное клиническое значение, сходное с таковым у ВГВ-инфекции [10].

Неудивительно, что проблема ВГСИ, изначально изучавшаяся с позиций эпидемиологов и специалистов по инфекционной патологии, позднее привлекла внимание и онкологов и стала изучаться с учётом соответствующего опыта, накопленного при изучении ВГВ-инфекции.

Вместе с тем со временем выяснилось, что упомянутые три аспекта не исчерпывают всего содержания проблемы ВГСИ, рассматриваемой с позиций онколога. Это было обусловлено тем, что, с одной стороны, ВГСИ оказалась «виновной» в возникновении некоторых из лимфом (ЛФ), а с другой стороны, были получены данные о том, что на фоне этой инфекции увеличивается риск возникновения ряда других злокачественных опухолей (ЗО). Эти данные указывали на то, что став на позиции онколога, приходится говорить не о трех, а о пяти онкологических аспектах ВГСИ.

Занимаясь несколько лет изучением ВГСИ среди находящихся в онкологической клинике ОБ и оценивая её значение с позиций онколога, в настоящем сообщении мы попытались кратко охарактеризовать современные онкологические аспекты изучения

ВГСИ с позиции современной науки и на примере накопленного нами фактического материала продемонстрировать клиническое значение каждого из этих аспектов.

Первый из онкологических аспектов изучения ВГСИ связан с её ролью в качестве фактора, инициирующего возникновение ГРП и, в частности, с признанием персистентной ВГСИ, клинически протекающей как хронический гепатит С (ХГС), предтечей значительной части случаев возникновения ГРП.

Существование высокой корреляции частоты развития ГРП с ХГС было подтверждено в широкомасштабных эпидемиологических наблюдениях, проведённых в ряде стран мира [11]. В 1994 г. комиссия Международного агентства по изучению рака отнесла ХГС к числу факторов, канцерогенных для человека, и связала с ХГС не менее чем с 25% регистрируемых в мире случаев заболевания ГРП (еще 50% случаев ГРП связывают с ВГВ-инфекцией) [12].

Однако несмотря на эпидемиологически безупречные данные о связи ВГСИ с ГРП, объяснить механизмы возникновения этой ЗО у больных ХГС в рамках традиционной молекулярно-генетической парадигмы канцерогенеза не удаётся из-за 2 обстоятельств.

1) ВГС не считается истинно онкогенным вирусом.
2) ГРП возникает лишь у больных, многие годы страдающих ХГС и имеющих признаки цирроза печени.

Поэтому сегодня в данном контексте ХГС рассматривается в основном как фактор, формирующий в организме приобретённую предиспозицию к ГРП, а цирроз печени считается эпигенетическим фактором, выступающим как своеобразный факультативный «предрак» печени [13].

Вместе с тем сведения о механизмах возникновения ГРП при ХГС всё ещё не считаются исчерпывающими и необходимость дальнейшего углублённого изучения этих механизмов не оспаривается [2].

Второй онкологический аспект изучения ВГСИ охватывает вопросы, касающиеся широты и особенностей распространения, течения и исходов этой инфекции среди находящихся в профильных стационарах ОБ, большинство из которых является иммунокомпрометированными.

К настоящему времени в целом ряде клинико-сероэпидемиологических наблюдений и, в том числе, проведённых в нашей клинике, были продемонстрированы наиболее характерные особенности распространения и течения ВГСИ среди больных различными ОЗ [14, 15].

Обобщив эти данные, можно представить их в форме нескольких тезисов, отражающих основные особенности этой инфекции у ОБ:

– Широта распространения ВГСИ среди ОБ колеблется от наблюдения к наблюдению и зависит от ряда факторов и обстоятельств и, в первую очередь, от эпидемиологической ситуации в регионах, в которых проводилось исследование. Средняя частота выявления ВГСИ более высока у больных лейкозами, более низка у больных ЗО мягких тканей и костей, а больные ЛФ занимают промежуточное место. При этом во всех случаях показатели инфицированности возрастают по мере увеличения клинической стадии ОЗ.
– Имеющиеся данные указывают на то, что в большинстве случаев среди ОБ в промежутках между циклами терапии ВГСИ протекает в инаппарантной форме и несколько реже сопровождается лишь умеренным повышением активности сывороточных аминотрансфераз, причём чаще всего без подъёма билирубина. Желтушные формы заболевания наблюдаются крайне редко [16].

Вместе с тем, мы неоднократно отмечали ещё две особенности развития ВГСИ у ОБ. Первая из них состояла в том, что у большинства ОБ инфекция протекала с более высокой вирусной нагрузкой, нежели у лиц из других групп населения, заболевших ХГС.

Вторая особенность проявилась в том, что среди ОБ спонтанное выздоровление с элиминацией ВГС отмечалось в несколько раз реже, чем у лиц из контрольной группы [17].

Мы полагали, что обе указанные особенности были обусловлены иммунокомпрометацией ОБ, затруднявшей формирование полноценного иммунного ответа, обеспечивающего освобождение их организма от ВГС и тем самым предотвращающего хронизацию острой ВГСИ [18].

Отметим, что не решённым остаётся связанный с данным онкологическим аспектом вопрос о причинах и частоте реактивации персистирующего ВГС у ОБ в связи с их лечением, с применением разных подходов к противоопухолевой терапии [19]. Определённые перспективы в профилактике этого явления связывают с использованием для лечения ХГС у ОБ таргетных противовирусных препаратов [20].

Третий онкологический аспект ВГСИ касается её значения в онкологической клинике и сводится в основном к её оценке в качестве потенциального фактора, способного негативно влиять на течение и прогноз ОЗ или же затруднять адекватное лечение ОБ [21]. Именно систематическое изучение этого аспекта ВГСИ за минувшие 10 лет привело к осознанию нескольких моментов, имеющих наиболее важное клиническое значение ВГСИ как основы патологии, сопутствующей ОЗ [14].

Во-первых, хорошо известно, что развитие ВГСИ у ОБ таит в себе угрозу развития тяжёлого гепатита. На фоне проводимой ХТ или даже ЛТ такой гепатит, даже не становясь фатальным заболеванием, может оказаться непреодолимым препятствием как для начала, так и для продолжения уже начатого противоопухолевого лечения [22, 23].

Во-вторых, протекая у ОБ даже в субклинических формах, ВГСИ, как и некоторые другие вирусные инфекции, может снизить эффективность противоопухолевой защиты организма и тем самым косвенно стимулировать прогрессию ЗО [4]. Кроме того, в отдельных наблюдениях было показано, что субклинически протекающая ВГСИ способна ухудшить отдалённый прогноз ОЗ – в частности такое влияние описано при раке молочной железы и ЛФ [24, 25]. Между тем, этот существенный в клиническом отношении вопрос всё ещё остаётся малоизученным, а характер влияния ВГСИ на течение других ОЗ не известен и нуждается в исследовании [26].

В-третьих, сегодня известно, что наличие даже субклинической ВГСИ у ОБ может усилить интоксикацию, вызванную побочным действием ХТ и ЛТ [27]. Это может затруднить проведение противоопухолевого лечения, и даже стать абсолютным противопоказанием для её проведения.

DOI: http://dx.doi.org/10.18821/1028-9984-2019-24-1-2-39-44

Вместе с тем есть сообщения о том, что при некоторых патогенетических вариантах течения этой инфекции ХТ может проводиться без особого риска [23]. Однако до сих пор не ясно, какие из вирусологических или иных лабораторных показателей, характеризующих развитие ВГСИ, могли бы использоваться в качестве предикторов наиболее высокого риска развития осложнений ХТ [28].

И, наконец, в-четвёртых, не до конца изучен и вопрос о возможности фармакотерапевтического ослабления негативного влияния ХГС на течение ОЗ и побочные эффекты ХТ (и ЛТ). Поскольку возможности гепатотропной терапии всё ещё остаются ограниченными, можно было рассчитывать лишь на применение с этой целью противовирусной терапии. Однако, как известно, применение с этой целью препаратов интерферонов сопряжено с риском проявлений побочных эффектов, что ограничивало возможности их применения у ОБ [4]. Поэтому успешно решить проблему лечения ХГС у ОБ по всей вероятности удастся благодаря применению нового поколения противовирусных препаратов [29]. Во всяком случае, наше наблюдение показало, что применение данных препаратов может обеспечить достаточно высокую эффективность терапии ХГС у ОБ и, соответственно, ослабление прямого и опосредованного негативного влияния ВГСИ на течение и прогноз ОЗ [30].

Четвёртый онкологический аспект не прослеживается при ВГВ-инфекции и обнаруживается лишь при изучении ВГСИ. Его основу составляют убедительные данные о причастности хронической ВГСИ к возникновению В-клеточных вариантов неходжкинских ЛФ (НХЛ) [31, 32].

К настоящему моменту ассоциация между НХЛ и ВГС подтверждена многими исследованиями и считается, что хотя этот вирус не относится к числу онкогенных, инфицирование им повышает риск развития НХЛ не менее чем в 2–3 раза [33, 34].

Более того, имеются многочисленные сообщения о том, что проведение противовирусной терапии ОБ с ВГС-ассоциированными НХЛ в большинстве случаев обеспечивает регрессию этих ОЗ – поэтому таким пациентам сегодня рекомендуют лечение начинать с назначения противовирусных препаратов [35].

Характеризуя данный аспект ВГСИ, надо признать, что механизмы, лежащие в основе возникновения таких ЛФ, пока точно не идентифицированы, а их современная трактовка всё ещё сохраняет гипотетический характер [13, 36]. Очевидно, что дальнейшее исследование группы вопросов, связанных с этим аспектом, сможет принести интересные результаты.

И, наконец, о **пятом** онкологическом аспекте ВГСИ, так же не исследованном при ВГВ-инфекции. Теоретической предтечей его формирования ВГСИ стало высказанное в начале 90-х гг. XX в. предположение о том, что частое выявление инфекции среди ОБ может быть не результатом их внутригоспитального инфицирования, а следствием прямой причастности ВГСИ к возникновению не только ГРП и НХЛ, но и некоторых других ЗО [10, 12, 36]. Однако тогда гипотеза о повышении онкологического риска в отношении внепечёночных ОЗ каких-либо подтверждений не получила.

Идеологически ценным для развития концепции о способности ВГСИ инициировать повышение риска появления и внепечёночных ОЗ стало доказательство её роли в возникновении НХЛ. Единичные сообщения, косвенно подтверждающие реальность такой роли ВГСИ, были получены ещё в начале XXI в., когда появились отдельные сообщения о повышении среди больных ХГС частоты возникновения некоторых ОЗ (рака лёгкого, молочной железы, почки и др.) и повышения показателей смертности от них. Однако большинство этих данных были получены при оценке показателей заболеваемости ХГС в странах, расположенных в регионах, эндемичных в отношение ВГС-инфекции [37].

Лишь в 2015–2016 гг. были опубликованы данные, полученные двумя независимыми группами исследователей из США, крупных многоцентровых курортных исследованиях, в которых с помощью компьютерных программ были ретроспективно сравнены между собой данные о заболеваемости разными ОЗ среди двух проживающих в США групп лиц: больных ХГС и здоровых людей, живущих на этих же территориях.

На этом материале, в общей сложности охватывающем данные о более чем 45 тыс больных ХГС и примерно о 7 млн лиц, свободных от ВГСИ, ретроспективно был оценён риск возникновения как ОЗ вообще, так и различных ОЗ в отдельности [38, 39].

Оказалось, что общий показатель онкологической заболеваемости среди больных ХГС статистически устойчиво превосходил соответствующий показатель риска у лиц из общей популяции. При этом в числе ОЗ, которые у больных ХГС возникали чаще, чем у лиц из общей популяции, помимо ГРП и НХЛ, оказались рак лёгкого, полости рта, пищевода, желудка, поджелудочной железы, простаты, почки и даже множественная миелома.

Эти данные прямо указывали на то, что наличие ХГС реально повышало риск возникновения как печёночных, так и внепечёночных ОЗ и выступало в качестве фактора, формирующего вторичную предиспозицию к ОЗ вообще и к некоторым ОЗ в частности.

Из этих данных следует, что «армия» больных ХГС представляет собой многочисленную группу лиц с высоким риском возникновения как ГРП, так и ряда внепечёночных ОЗ. Это значит, что лечение ХГС у этих больных может снизить среди них показатели онкологической заболеваемости [36].

Актуальность дальнейшего исследования этого онкологического аспекта ВГС-инфекции очевидна, поскольку ещё предстоит изучить возможное влияние на частоту возникновения этих ОЗ и целого ряда сторонних факторов и, в том числе, географических особенностей регионов, где проводились наблюдения, специфики питания и наличия у обследованных лиц вредных привычек и, главное, курения и употребление алкоголя и т.д.

Таким образом, обобщая представленные выше сведения о ВГСИ, имеющие интерес с точки зрения онкологии, можно с достаточными основаниями говорить о том, что проблема ХГС действительно должна считаться междисциплинарной, а последовательная борьба с ВГСИ должна рассматриваться как полезная для снижения заболеваемости не только ХГС, но и целым рядом злокачественных опухолей.

Финансирование. Исследование не имело спонсорской поддержки.

Конфликт интересов. Авторы заявляют об отсутствии конфликта интересов.

ЛИТЕРАТУРА

1. *Профилактика рака печени*. Серия технических докладов ВОЗ N.691. Женева. 1985; 58 С.
2. Лазаревич Н.Л. Молекулярные механизмы прогрессии опухолей печени. *Успехи биологической химии.* 2004; 44: 365–418.
3. Begent R. *Viral infection in cancer patients. Treatment of cancer*. Eds. K.Sikora et al. London: Chapman and hall med. 1992; 805–80.
4. Жуков Н.В. *Вирусные инфекции. Инфекции в онкологии*. Под ред. М.И.Давыдова, Н.В.Дмитриевой. М: Практическая медицина. 2009; 115–124.
5. Мамедов М.К., Михайлов М.К. Носительство поверхностного антигена вируса гепатита В как один из неблагоприятных прогностических факторов при раке молочной железы. *Вопросы вирусологии*. 1992; 1: 71.
6. Мамедов М.К. Инфекция, вызванная вирусом гепатита В как прогностический фактор при злокачественных опухолях. *Мир вирусных гепатитов*. 2000; 5: 3–5.
7. Алиев Д.А., Мамедов М.К., Гудратов Н.О. Онкологические аспекты вирусного гепатита В. Под ред. М.И.Михайлова. Баку: Билик. 1993; 148 С.
8. Гиясбейли С.Р. Инфекция, вызванная вирусом гепатита В: нетрадиционные аспекты. Мир вирусных гепатитов. 2001. 1: 15–21.
9. Букринская А.Г. Об онкологических аспектах трансфузионных вирусных гепатитов. *Азербайджанский Ж. онкологии*. 2001; 1: 112–3.
10. Мамедов М.К., Михайлов М.И. Онкологические аспекты парентеральных вирусных гепатитов. *Экспериментальная и клиническая гастроэнтерология*. 2006; 5: 64–9.
11. Kwon A., Chung R. *Viral hepatitis and hepatocarcinogenesis*. Volberding P., Palefsky J. Viral and immunological malignancies. BC Decker Inc.: Hamilton. 2006; 242–56.
12. *Медицинская вирусология*. Под ред. Д.К.Львова. М.: ГЭОТАР-Медиа. 2013; 683–90.
13. Мамедов М.К., Михайлов М.И. Современные представления о молекулярно-генетических механизмах канцерогенеза, ассоциированного с вирусами гепатитов В и С. *Азербайджанский Ж. онкологии.* 2006; 1: 132–8.
14. Михайлов М.И.: Мамедов М.К. *Вирусные гепатиты В и С у онкологических больных*. М.: ВК. 2012; 228 С.
15. Мамедов М.К., Рагимов А.А., Мамедова Т.Н. Инфекция, вызванная вирусом гепатита С у больных раком молочной железы, живущих в Азербайджане. *Медицинские новости* (Минск). 2016; 1: 70–2.
16. Мамедова Т.Н., Рагимзаде С.Э., Мамедов М.К. Формы и варианты течения инфекции, вызванной вирусом гепатита С у больных раком разных клинических стадий. Современные достижения азербайджанской медицины. 2015; 1: 29–42.
17. Мамедов М.К., Дадашева А.Э., Михайлов М.И. Патогенетическая характеристика гепатитов В и С у лиц из групп с высоким риском парентерального инфицирования. *Эпидемиология и вакцинопрофилактика*. 2012; 1: 55–8.
18. Мамедов М.К., Михайлов М.И., Дадашева А.Э. Иммунокомпрометация лиц из групп с высоким риском парентерального инфицирования вирусами гепатитов В и С: причины и патогенетическое значение. *Ж. инфектологии*. 2012; 1: 19–22.
19. Torres H., Hosry J., Mahale P. et al. Hepatitis C virus reactivation in patients receiving cancer treatment: A prospective observational study. *Hepatology.* 2018; 67: 36–47. DOI: 10.1002/hep.29344.
20. Yazici O., Sendur M., Aksoy S. Hepatitis C virus reactivation in cancer patients in era of targeted therapies. *World J. Gastroenterol.* 2014; 20: 6716–24. DOI: 10.3748/wjg.v20.i22.6716
21. Михайлов М.И., Мамедов М.К. Значение парентеральных вирусных гепатитов в онкологической клинике. *Медицинская вирусология*. 2006; 1: 142–48.
22. Сторожаков Г.И., Никитин И.Г., Лепков Ф.В. и др. *Вирусные инфекции у онкологических больных. Энциклопедия клинической онкологии*. Под ред. М.И.Давыдова. М.: ООО РЛС. 2004; 888–94.
23. Miura Y., Theriault R., Naito Y. et al. The safety of chemotherapy for breast cancer patients with hepatitis C virus infection. *J. Cancer*. 2013; 4: 519–23. DOI: 10.7150/jca.6231
24. Мамедов М.К., Михайлов М.И., Дадашева А.Э. и др. Инфекция, вызванная вирусом гепатита С, как неблагоприятный прогностический фактор при раке молочной железы. *Мир вирусных гепатитов*. 2005; 12: 13–4.
25. Мамедов М.К., Михайлов М.И. Влияние субклинической инфекции, вызванной вирусом гепатита С на результаты лечения ходжкинской лимфомы. *Мир вирусных гепатитов*. 2005; 11: 11–3.
26. Borchard R., Torres H. Challenges in managing hepatitis C virus infection in cancer patients. *World J. Gastroenterol*. 2014; 20: 2771-2776. DOI: 10.3748/wjg.v20.i11.2771.
27. Liu Y., Li Z., Wamf J. et al. Effects of hepatitis C infection on safety of chemotherapy for breast cancer patients. *Breast Cancer Res. Treat*. 2017; 2: 379–83. DOI: 10.1007/s10549-017-4259-8.
28. Алиев Д.А., Мамедов М.К., Рагимзаде С.Э., Мамедова Т.Н. Возможности противоопухолевого лечения больных раком грудной железы, инфицированных вирусом гепатита С. *Семейная медицина* (Киев). 2017; 6: 29–33.
29. Talima S., Kassem H., Kassem N. Chemotherapy and targeted therapy for breast cancer patients with hepatitis C infection. *Breast Cancer.* 2019; 26 (2): 154–63. DOI: 10.1007/s12282-018-0904-2.
30. Мамедов М.К., Гиясбейли С.Э., Рагимзаде С.Э., Мамедова Т.Н. Перспективы применения таргетных противовирусных препаратов для лечения хронического гепатита С у онкологических больных. *Биомедицина* (Баку). 2016; 4: 5–7.
31. Лепков С.В., Сторожаков Г.И., Косюра С.Д. и др. Хронический вирусный гепатит С и лимфопролиферативные заболевания. *Клиническая онкология*. 2006; 2: 57–62.
32. Мамедов М.К. Лимфомы и инфекция, вызванная вирусом гепатита С. *Азербайджанский. Ж. онкологии*. 2007; 1: 14–9.
33. Мамедов М.К., Михайлов М.И. Вирус гепатита С – от смешанной криоглобулинемии к лимфомам. *Медицинская вирусология*. 2007; 1: 197–204.
34. *Hepatitis C virus*. Eds. P. Karayiannis, J.Main, H.Thomas. London: International medical press. 2009; 210.
35. Крячок И.А., Ульянченко Е.О., Кадникова Т.В. и др. Лимфома и гепатит С. *Клиническая онкология*. 2016; 3: 67–71.
36. Torres H., Shingl T., Hammouudi N. et al. The oncologic burden of hepatitis C infection: clinical perspective. *CA Cancer J Clin.* 2017; 67: 411–31. DOI: 10.3322/caac.21403.
37. Мамедов М.К., Мамедова Т.Н., Ахмедов Ю.А. Хронический вирусный гепатит С, как фактор, формирующий приобретённую придиспозицию к внепечёночным злокачественным опухолям. *Азербайджанский Ж. онкологии*. 2017; 2: 58–60.
38. Allison R., X.Nong X., A.Moorman A. et al. Increased incidence of cancer and cancer-related mortality among persons with chronic hepatitis C infection. *J. Hepatology*. 2015; 63: 822–8.
39. Nyberg A. The association of extrahepatic cancers with chronic hepatitis C virus infection. *Gastroenterology and Hepatology*. 2016; 12: 185–7.

REFERENCES

1. *Prevention of the liver cancer*. Series of WHO technical reports N.691. Geneva. 1985; 58 P. (In Russ.).
2. Lazarevich N.L. Molecular mechanisms of the liver tumors

progression. *Uspekhi biologicheskoy khimii*. 2004; 44: 365–418. (In Russ.).
3. Begent R. *Viral infection in cancer patients. Treatment of cancer*. Eds. K.Sikora et al. London: Chapman and hall med. 1992; 805–80.
4. Zhukov N.V. *Virusnye infektsii. Infektsii v onkologii.* (Viral Infections. Infections in oncology.). Ed. by M.I.Davydov, N.V.Dmitriyeva. Moscow: Prakticheskaya meditsina. 2009; 115–24. (In Russ.).
5. Mamedov M.K., Mikhailov M.I. Carriage of the hepatitis B virus surface antigen as one of the unfavorable prognostic factors in breast cancer. *Voprosy vipusologii*. 1992; 1: 71. (In Russ.).
6. Mamedov M.K. The infection caused with hepatitis B virus as a predictive factor at malignant tumors. *Mir virusnykh gepatitov*. 2000; 5: 3–5. (In Russ.).
7. Aliyev D.A., Mamedov M.K., Gudratov N.O. *Onkologicheskie aspekty vipusnogo gepatita B.* (Oncological aspects of viral hepatitis B). Ed. by M.I.Mikhailov. Baku: Bilik. 1993; 148. (In Russ.).
8. Giyasbeyli S.R. The infection caused with hepatitis B virus: nonconventional aspects. *Mir virusnykh gepatitov*. 2001. 1: 15–21. (In Russ.).
9. Bukrinskaya A.G. About oncological aspects of transfusion viral hepatitis. *Azepbaydzhanskiy Zh. onkologii.* 2001; 1: 112–3. (In Russ.).
10. Mamedov M.K., Mikhailov M.I. Oncological aspects of parenteral viral hepatitises. *Eksperimentalnaya i klinicheskaya gastroenterologiya.* 2006; 5: 64–9. (In Russ.).
11. Kwon A., Chung R. *Viral hepatitis and hepatocarcinogenesis*. Volberding P., Palefsky J. Viral and immunological malignancies. BC Decker Inc.: Hamilton. 2006; 242–56.
12. *Meditsinskaya vipusologiya.* (Medical virology). Ed. by D.K. Lvov. Moscow: GEOTAR-Media. 2013; 683–90. (In Russ.).
13. Mamedov M.K., Mikhailov M.I. Modern ideas of moecular-genetic mechanisms of carcinogenesis, associated with hepatitis B and C viruses. *Azepbaydzhanskiy Zh. onkologii.* 2006; 1: 132–8. (In Russ.).
14. Mamedov M.K., Mikhailov M.I. *Virusnye gepatity B i C u onkologicheskikh bolnykh.* (Viral hepatitis B and C at oncological patients). Moscow: VK. 2012; 228. (In Russ.).
15. Mamedov M.K., Ragimov A.A., Mamedova T.N. The infection caused with hepatitis C virus at patients with breast cancer living in Azerbaijan. *Meditsinskie novosti* (Minsk). 2016; 1: 70–2. (In Russ.).
16. Mamedova T.N., Ragim-zade S.E., Mamedov M.K. Forms and variants of course of the infection caused with hepatitis C virus at patients with cancer of different clinical stages. *Sovremennye dostizheniya azepbaydzhanskoy meditsiny*. 2015; 1: 29–42. (In Russ.).
17. Mamedov M.K., Dadasheva A.E., Mikhailov M.I. Pathogenetic characteristic of hepatitis B and C at persons from groups with high risk of parenteral contamination. *Epidemiologiya i vaktsinoppofilaktika.* 2012; 1: 55–8. (In Russ.).
18. Mamedov M.K., Mikhailov M.I., Dadasheva A.E. Immunocompromotation of persons from groups with high risk of parenteral contamination with hepatitis B and C viruses: reasons and pathogenetic significance. *Zh. Infektologii.* 2012; 1: 19–22. (In Russ.).
19. Torres H., Hosry J., Mahale P. et al. Hepatitis C virus reactivation in patients receiving cancer treatment: A prospective observational study. Hepatology. 2018; 67: 36-47. DOI: 10.1002/hep.29344.
20. Yazici O., Sendur M., Aksoy S. Hepatitis C virus reactivation in cancer patients in era of targeted therapies. World J. Gastroenterol. 2014; 20: 6716–24. DOI: 10.3748/wjg.v20.i22.6716
21. Mikhailov M.I., Mamedov M.K. Scignificance of parenteral viral hepatitis in oncological clinic. *Meditsinskaya vipusologiya.* 2006; 1: 142–8. (In Russ.).
22. Storozhakov G.I., Hikitin I.G., Lepkov F.V. et al. *Virusnye infektsii u onkologicheskikh bo'nykh. Entsiklopediya klinicheskoy onkologii.* (Viral infections at oncological patients. Encyclopedia of clinical oncology.). Ed. by M.I.Davydov. Moscow: OOO RLS. 2004; 888–94. (In Russ.).
23. Miura Y., Theriault R., Naito Y. et al. The safety of chemotherapy for breast cancer patients with hepatitis C virus infection. J. Cancer. 2013; 4: 519–23. DOI: 10.7150/jca.6231
24. Mamedov M.K., Mikhailov M.I., Dadasheva A.E. et al. The infection caused with hepatitis C virus as an adverse predictive factor at breast cancer. *Mir virusnykh gepatitov.* 2005; 12: 13–14. (In Russ.).
25. Mamedov M.K., Mikhailov M.I. Influence of subclinical infection caused with hepatitis C virus on results of treatment of hodgkin's lymphoma. *Mir virusnykh gepatitov.* 2005; 11: 11–3. (In Russ.).
26. Borchard R., Torres H. Challenges in managing hepatitis C virus infection in cancer patients. *World J. Gastroenterol*. 2014; 20: 2771-2776. DOI: 10.3748/wjg.v20.i11.2771.
27. Liu Y., Li Z., Wamf J. et al. Effects of hepatitis C infection on safety of chemotherapy for breast cancer patients. *Breast Cancer Res. Treat*. 2017; 2: 379–383. DOI: 10.1007/s10549-017-4259-8.
28. Aliyev D.A., Mamedov M.K., Ragimzade S.E., Mamedova T.N. Possibilities of anticancer treatment of patients with breast cancer infected with hepatitis C virus. *Semeynaya meditsina* (Kiev). 2017; 6: 29–33. (In Russ.).
29. Talima S., Kassem H., Kassem N. Chemotherapy and targeted therapy for breast cancer patients with hepatitis C infection. Breast Cancer. 2019; 26(2): 154–63. DOI: 10.1007/s12282-018-0904-2.
30. Mamedov M.K., Giyasbeyli S.R., Ragimzade S.E., Mamedova T.N. The perspectives of target antiviral medicines application for treatment of chronic hepatitis C at oncological patients. *Biomeditsina* (Baku). 2016; 4: 5–7. (In Russ.).
31. Lepkov S.V., Storozhakov G.I., Kosyura S.D. et al. Chronic viral hepatitis C and limfoproliferativnye diseases. *Klinicheskaya onkologiya*. 2006; 2: 57–62. (In Russ.).
32. Mamedov M.K. Lymphomas and infection caused with hepatitis C virus. *Azepbaydzhanskiy Zh. Onkologii.* 2007; 1: 14–9. (In Russ.).
33. Mamedov M.K., Mikhailov M.I. Hepatitis C virus – from mixed crioglobulinemiya to lymphoma. *Meditsinskaya virusologiya*. 2007; 1: 197–204. (In Russ.).
34. *Hepatitis C virus*. Eds. P. Karayiannis, J.Main, H.Thomas. London: International medical press. 2009; 210.
35. Kryachok I.A., Ulyanchenko E.O., Kadnikova T.V. et al. Lymphoma and hepatitis C. *Klinicheskaya onkologiya*. 2016; 3: 67–71. (In Russ.).
36. Torres H., Shingl T., Hammouudi N. et al. The oncologic burden of hepatitis C infection: clinical perspective. *CA Cancer J Clin*. 2017; 67: 411–31. DOI: 10.3322/caac.21403.
37. Mamedov M.K., Mamedova T.N., Akhmedov Y.A. Chronic viral hepatitis C as the factor forming acquired predisposition to extrahepatic malignant tumors. *Azepbaydzhanskiy Zh. Onkologii.* 2017; 2: 58–60. (In Russ.).
38. Allison R., X.Nong X., A.Moorman A. et al. Increased incidence of cancer and cancer-related mortality among persons with chronic hepatitis C infection. *J. Hepatology*. 2015; 63: 822–8.
39. Nyberg A. The association of extrahepatic cancers with chronic hepatitis C virus infection. *Gastroenterology and Hepatology*. 2016; 12: 185–7.

Поступила 21.08.2019
Принята к печати 16.09.2019

LITERATURE REVIEW

© КОЛЛЕКТИВ АВТОРОВ, 2019

Курмышкина О.В., Богданова А.А., Спасова А.П., Ковчур П.И., Волкова Т.О.

RNA-SEQ В ИЗУЧЕНИИ ВИРУС-АССОЦИИРОВАННЫХ ОПУХОЛЕЙ: РАК ШЕЙКИ МАТКИ (ОБЗОР ЛИТЕРАТУРЫ)

ФГБОУ ВО «Петрозаводский государственный университет» (ПетрГУ), 185910, Петрозаводск, Россия

За последние несколько лет секвенирование нового поколения и его приложения заняли центральное место в арсенале аналитических методов, используемых при изучении механизмов индукции и прогрессии злокачественных образований. Среди разнообразных экспериментальных возможностей высокопроизводительного секвенирования большое значение имеет РНК-секвенирование (RNA-Seq), позволяющее исследовать высшие уровни регуляции экспрессии генома, которые определяют молекулярный фенотип клеток в составе опухоли. Существенная доля современных работ, проводимых с помощью метода RNA-Seq, представляет собой панраковые интегрированные исследования, в которых особое внимание уделяется группе вирус-ассоциированных опухолей, в том числе папилломавирус-зависимому раку шейки матки.

В обзоре обобщены результаты исследований, опубликованных в мировой литературе за 2017–2019 гг., проведённые на клиническом биоматериале с использованием RNA-Seq в применении к раку шейки матки. В статье рассматриваются новые факты по таким актуальным проблемам онкологии, как геномная и транскриптомная нестабильность, неоантигенная нагрузка, клеточная и молекулярная гетерогенность, эпигенетическая регуляция, противоопухолевый и противовирусный иммунный ответ, хроническое воспаление, иммунное истощение, фенотипическая пластичность и резистентность опухолевых клеток. Весь спектр вопросов, активно обсуждаемых в публикациях, систематизирован согласно 3 уровням: 1) «молекулярный», 2) «клеточный», 3) «организменный».

Представленные в статье сведения убедительно говорят о том, что широкое применение технологии RNA-Seq для анализа первичных опухолей человека действительно способствовало переходу на новый уровень понимания механизмов канцерогенеза и появлению новых перспектив в лечении онкозаболеваний с использованием таргетной и иммунотерапии.

Ключевые слова: *канцерогенез, молекулярные механизмы; РНК-секвенирование; транскриптом; метастазирование; противоопухолевый иммунный ответ; микроокружение; обзор.*

Для цитирования: Курмышкина О.В., Богданова А.А., Спасова А.П., Ковчур П. И., Волкова Т. О. RNA-Seq в изучении вирус-ассоциированных опухолей: рак шейки матки (обзор литературы). *Российский онкологический журнал.* 2019; 24 (1–2): 45–55. DOI: http://dx.doi.org/10.18821/1028-9984-2019-24-1-2-45-55.

Для корреспонденции: *Волкова Татьяна Олеговна*, доктор биологических наук, профессор, директор Института высоких биомедицинских технологий ПетрГУ, 185910, Петрозаводск, Россия. E-mail: VolkovaTO@yandex.ru

Kurmyshkina O.V., Bogdanova A.A., Spasova A.P., Kovchur P.I., Volkova T.O.

RNA-SEQ IN THE STUDY OF VIRUS-ASSOCIATED TUMORS: CERVICAL CANCER (REVIEW)

Petrozavodsk State University (PetrSU), 185910, Petrozavodsk, Russia

For the last few years Next Generation Sequencing technique and its applications has took the leading position in the arsenal of analytical methods that are used for studying the mechanisms of neoplastic progression. Among various experimental opportunities Next Generation Sequencing provides, RNA-sequencing (RNA-Seq) is of great importance as it makes possible unraveling the highest levels of genome expression regulation, which define the molecular phenotype of cells in composition of a tumor. Considerable amount of current studies carried out with the use of RNA-Seq method are designed as pan-cancer integrated research, in which special attention is payed to virus-associated tumors, including papillomavirus-dependent cervical cancer. This review paper summarizes the results of RNA-Seq studies published world-wide within 2017–2019 years and carried out using clinical samples from cervical cancer patients. New facts concerning such hot topics as genomic and transcriptomic instability, neoantigen load, cellular and molecular heterogeneity, tumor epigenetics, antitumor and antiviral immune response, chronic inflammation, immune exhaustion, phenotypic plasticity and tumor cell resistance, are considered. The whole spectrum of issues that are actively discussed in published literature is systematized according to three levels of organization: «molecular», «cellular» and «organismal». The findings reviewed in the paper convincingly illustrate that wide usage of RNA-Seq technology for profiling primary tumors does facilitate moving to a new level of our understanding of the mechanisms of carcinogenesis and emergence of new directions in cancer treatment, namely targeted and immune-therapy.

Keywords: *carcinogenesis; RNA-sequencing; transcriptome; molecular mechanisms; metastasis; antitumor immune response; micrienvironment; review.*

For citation: Kurmyshkina O.V., Bogdanova A.A., Spasova A.P., Kovchur P.I., Volkova T.O. RNA-Seq in the study of virus-associated tumors: cervical cancer (review). *Rossiiskii onkologicheskii zhurnal. (Russian Journal of Oncology).* 2019; 24 (1–2): 45–55. (In Russ.). DOI: http://dx.doi.org/10.18821/1028-9984-2019-24-1-2-45-55.

For correspondence: *Tatyana O. Volkova*, MD, PhD, Dr. Sci. Biol., Professor, Director of the Institute of High Biomedical Technologies of PetrSU, 185910, Petrozavodsk, Russia. E-mail: VolkovaTO@yandex.ru

Information about authors:
Bogdanova A.A. https://orcid.org/0000-0002-4433-3283
Kurmyshkina O.V. https://orcid.org/0000-0002-0554-8038
Spasova A.P. https://orcid.org/0000-0002-2797-4740
Kovchur P.I. https://orcid.org/0000-0002-7982-4971
Volkova T.O. https://orcid.org/0000-0002-4606-0784
Conflict of interest. The authors declare no conflict of interest.
Acknowledgment. The study was supported by the Russian Science Foundation (grant N 17-15-01024).
Received 25 October 2019
Accepted 06 November 2019

Развитие злокачественной опухоли представляет собой один из альтернативных вариантов реализации регуляторных механизмов, заложенных в клеточном геноме. Согласно современным исследованиям, ведущая роль в реализации разнообразных клеточных программ (пролиферации, дифференцировки, смерти, миграции и т.п.) принадлежит процессам, связанным с различными видами РНК и их обменом, которые формируют клеточный транскриптом. Известно, что фенотип раковой клетки ассоциирован с множеством особенностей протекания данных процессов, поэтому анализ опухолевого транскриптома имеет не только общебиологическое, но и медицинское значение. Изучение механизмов регуляции транскриптома во всем их многообразии, установление причинно-следственных связей между изменениями на уровне генома и на уровне фенотипа в клетках опухоли получили мощный толчок с разработкой приложений высокопроизводительного секвенирования, в том числе РНК-секвенирования (RNA-Seq), miRNA-Seq, ChIP-Seq и других, развитием биоинформатических методов обработки и интеграции больших массивов данных и началом их широкого использования. Большие усилия, объединённые в рамках The Cancer Genome Atlas (TCGA) консорциума, были направлены на секвенирование и анализ тысяч образцов наиболее часто встречающихся типов рака с использованием различных платформ. К настоящему времени база данных TCGA предоставляет RNA-Seq профили и связанную с ними клиническую информацию по 33 типам (>20 000 образцов) рака, поэтому можно наблюдать, как постепенно обращение к базе данных TCGA входит в «исследовательский стандарт» при изучении какого-либо молекулярного маркера или процесса.

Пан-раковый анализ − новая ступень, на которую перешли исследования в течение последних 3–5 лет. В сочетании с интегрированным (мульти-«омиксным») подходом пан-раковый RNA-Seq анализ транскриптома позволяет, с одной стороны, глубже понять общие закономерности канцерогенеза, что важно для разработки единых стратегий лечения; с другой стороны, пан-раковый анализ даёт возможность выявить факторы, определяющие многообразие вариантов развития и прогрессии рака, что важно с точки зрения дифференциальной диагностики и персонализированного подхода. Так, например, на основе RNA-Seq данных были недавно описаны пан-раковый метаболический атлас [1] и иммунный атлас [2]. Некоторые пан-раковые исследования останавливаются на более подробном рассмотрении определённой группы онкозаболеваний, объединённых какой-либо характеристикой. Например, были охарактеризованы интегрированные молекулярные портреты (включая транскриптом) плоскоклеточных карцином различной органной принадлежности − лёгкого, пищевода, головы и шеи, шейки матки, мочевого пузыря [3]; портреты опухолей женской репродуктивной системы (Pan-Gyn профили) − рака яичников, тела и шейки матки; молочной железы [4]; портреты вирус-ассоциированных опухолей − головы и шеи, шейки матки, печени, желудка, толстой и прямой кишки, уротелиального рака мочевого пузыря [5].

Ещё один уровень усложнения транскриптомных исследований, проводимых в настоящее время, связан с развитием новых биоинформатических алгоритмов для качественного и количественного анализа клеточного состава образца ткани на основе его суммарного RNA-Seq профиля. Данные алгоритмы значительно расширяют возможности изучения опухолевого микроокружения, в частности, иммунного микроокружения, и поэтому получают всё более широкое распространение [6]. Например, алгоритм CIBERSORT основан на математической операции деконволюции, или восстановления, популяционного состава опухоль-инфильтрирующих иммунных клеток (В -, Т-лимфоцитов, естественных киллеров, макрофагов, тучных клеток) с использованием референсной матрицы, представленной специфическими «отпечатками», или сигнатурами, более 20 различных лейкоцитарных популяций [7]. Применение CIBERSORT позволило описать паттерны иммунного инфильтрата для более чем 30 типов рака (см. далее). Безусловно, даже такие сложные подходы не лишены недостатков, однако, ведутся исследования, направленные на их исправления [8]. Например, если в качестве «обучающих» (в терминологии машинного обучения) выборок, как правило, использовались RNA-Seq профили изолированных популяций клеток периферической крови, то в настоящее время разрабатываются сигнатуры различных популяций тканевых лейкоцитов, в том числе внутриопухолевых [9]. Наконец, кроме субпопуляционного состава, RNA-Seq позволяет устанавливать полный антигенный репертуар Т- и В-клеточных рецепторов (см. далее).

Особое внимание в мульти-«омиксных» исследованиях уделяется вирус-ассоциированным опухолям; их инфекционная природа позволяет устанавливать важные принципы функционирования иммунного микроокружения. По результатам глубокого секвенирования 1/5 часть солидных опухолей можно отнести к группе вирус-ассоциированных онкопатологий, исходя из обнаружения вирусных последовательностей в геноме или вирус-специфических транскриптов; 34 вида вирусов, принадлежащих 5 семействам (*Papillomaviridae, Polyomoviridae, Hepadnaviridae, Flaviviridae,*

Herpesviridae), обнаружены в 7 типах рака [5]. Из них только рак шейки матки (РШМ) на 98,8% ассоциирован с вирусной инфекцией, причем папилломавирус человека (ВПЧ) является наиболее часто встречаемым онковирусом (кроме РШМ, ВПЧ также обнаруживается в 20–25% опухолей головы и шеи и около 7% рака мочевого пузыря). Кроме того, РШМ представляет единственный вид опухолей женской репродуктивной системы, для которого доказана вирусная этиология [10].

В данном обзоре мы останавливаемся на последних достижениях технологии RNA-Seq в применении к образцам РШМ, полученных от пациенток, исключая его клеточные модели, в сравнении с другими опухолями эпителиального происхождения. РШМ рассматривается подавляющим большинством опубликованных пан-раковых исследований, и его можно считать репрезентативным объектом для изучения разных групп проблем. Будучи вызванным инфекционным агентом, РШМ представляет интерес с точки зрения проблем хронического воспаления, иммунного редактирования, иммунного истощения, интерфероновой регуляции. Как онкогинекологический рак, РШМ (совместно с другими опухолями женской репродуктивной системы) важен для понимания гормональной составляющей регуляции канцерогенеза. Как рак эпителиального происхождения, представленный плоскоклеточным и железистым подтипами, он заслуживает внимания с позиции проблем клеточной транс-дифференцировки и миграции, тем более что доступность доклинических стадий РШМ позволяет прослеживать эволюцию этих свойств с самых ранних этапов канцерогенеза. Наконец обнаружено, что при РШМ могут реализовываться различные глобальные программы канцерогенеза, характерные для разных типов вирус-зависимого и вирус-независимого рака [11, 12].

Впечатляющее количество исследований, посвящённых анализу РШМ с использованием технологии RNA-Seq, опубликовано за последние 3 года. Данный обзор литературы не имел целью строгий метаанализ накопленных данных, тем не менее он представляет попытку их обобщения и систематизации по фундаментальным и прикладным вопросам, которые приковывают наибольшее внимание исследователей и врачей. Поиск публикаций за 2017–2019 гг. производился с помощью библиографической базы PubMed (The National Center for Biotechnology Information) с применением следующих фильтров: «RNA sequencing, cervical cancer», «transcriptome, sequencing, cervical cancer», «integrative (или integrated), sequencing, cervical cancer», «landscape, sequencing, cervical cancer», «molecular profiling, sequencing, cervical cancer», «immune, sequencing, cervical cancer», «The Cancer Genome Atlas, sequencing, cervical cancer», «microenvironment, sequencing, cervical cancer», «pan-cancer, sequencing», «differently expressed genes, sequencing, cervical cancer». В отличие от многих обзоров по проблемам молекулярного портрета той или иной онкопатологии, в представленной статье результаты оригинальных исследований систематизированы не по профилям молекулярных нарушений (геномные аберрации, транскриптом, метилом, протеом и т.п.), а согласно уровням биологической организации: «молекулярный», «клеточный», «организменный», с учётом их тесной взаимосвязи и взаимной обусловленности. В настоящее время подобный подход является наиболее актуальным.

Молекулярный уровень

Транскриптом является молекулярной характеристикой клетки. Некоторые новые свойства транскриптома клеток РШМ и молекулярные механизмы его регуляции, установленные в последнее время с помощью RNA-Seq, имеют достаточно универсальный характер. К таким общим принципам молекулярной регуляции на уровне транскриптома можно отнести регуляцию РНК-сплайсинга, механизмы контроля экспрессии генома с участием различных классов некодирующих РНК, механизмы реализации изменений структуры генома.

1. Вирус-индуцированный мутагенез: ВПЧ как канцероген. Поиск вирус-специфических последовательностей в опухолевом геноме представляет сложную задачу в первую очередь в связи с высоким риском получения контаминирующих артефактов, поэтому для её решения разрабатываются специальные алгоритмы, протоколы и открытые биоинформатические ресурсы [5, 13]. Более того, непосредственный вклад онковируса в канцерогенез требует отдельного доказательства [5], и для этого необходима информация не столько о присутствии вирусных последовательностей в геноме клетки-хозяина, сколько сведения об их транскрипционной активности, поэтому RNA-Seq в данном случае является наиболее объективным и информативным методом. При RNA-Seq скрининге более 20 видов рака (в сочетании с полногеномным/полноэкзомным секвенированием) с использованием TCGA базы были обнаружены транскрипты 34 видов онковирусов 5 семейств (*Papillomaviridae, Polyomoviridae, Hepadnaviridae, Flaviviridae, Herpesviridae*) с частотой встречаемости, варьирующей в диапазоне 7,5–98,8%, в 7 типах рака (рак головы и шеи, шейки матки, печени, желудка, толстой и прямой кишки, уротелиальный рак мочевого пузыря), которые составляют примерно пятую часть всех онкозаболеваний [5]. Из них только РШМ на 98,8% ассоциирован с вирусной инфекцией.

Несмотря на то что ВПЧ-отрицательный РШМ составляет менее 2% случаев заболевания, Wu и соавт. провели его RNA-Seq профилирование в сравнении с ВПЧ(+) РШМ, которое вполне ожидаемо подтвердило предположение о том, что ВПЧ(+) и ВПЧ(-) РШМ на геномном и транскриптомном уровнях представляют типы рака, эволюционирующие абсолютно по разным путям [11]. С этой точки зрения заслуживает внимания недавнее исследование, выполненное на основе RNA-Seq, которое показало, что РШМ, ассоциированный с ВПЧ высокого онкогенного риска, также может развиваться через реализацию разных глобальных программ, определяемых вирусом [12]. Образцы ВПЧ(+) РШМ с низким титром ВПЧ (около 16% исследованных случаев) имели больше соматических мутаций, по сравнению с РШМ с высоким титром вируса; кроме того, профили генной экспрессии и сигнальных путей, контролирующих клеточных цикл и взаимодействия с межклеточным матриксом, сильно различались между образцами РШМ с низким и высоким титром ВПЧ. Авторы делают вывод о том, что при низком титре ВПЧ играет роль всего лишь триггера, в то время как соматиче-

DOI: http://dx.doi.org/10.18821/1028-9984-2019-24-1-2-45-55

ские мутации, проходя через раунды клональной селекции, становятся настоящими «драйверами» развития опухоли. Напротив, при высоком титре ВПЧ, посредством своих онкопротеинов, играет ключевую («драйверную») роль в прогрессии РШМ, при этом мутации представляют всего лишь «пассажиров», т. е. следствие активности вируса. С этим различием в молекулярной этиологии может быть связана более высокая радиочувствительность инвазивного РШМ с высоким титром ВПЧ, а также более благоприятный прогноз для обследованных больных [12]. Есть также веские основания полагать, что в значительной мере эта закономерность связана с особенностями иммунного ответа (см. далее). Схожие клинические наблюдения приводятся для ВПЧ(-) и ВПЧ(+) опухолей головы и шеи [14].

Таким образом, несмотря на то, что ВПЧ-ДНК выявляется фактически во всех случая РШМ, активность его генома может существенно различаться. Banister и соавт. удалось выявить с помощью скрининга RNA-Seq данных TCGA базы среди ВПЧ-ДНК(+) образцов РШМ наличие около 8% ВПЧ-«неактивных», т. е. образцов, в которых не обнаруживаются ВПЧ-транскрипты (E6/E7) [15]. Биоинформатический анализ показал, что транскриптомный профиль (а также профили метилирования и соматических мутаций) у таких ВПЧ-«неактивных» форм имеет ряд существенных особенностей, в частности, он характеризуется более высокой активностью WNT/β-катенин- и Sonic Hedgehog-зависимых путей и, наоборот, сниженной экспрессией провоспалительных генов, в том числе генов интерферонового ответа и генов контрольных точек иммунитета (например, TIGIT, CTLA4, PDL1). Кроме того, ВПЧ-«неактивный» вариант РШМ имеет отличительный профиль экспрессии генов устойчивости к различным ингибиторам тирозин-киназ, а также содержит больше несинонимических замен в ключевых протоонкогенах (в том числе TP53, WNT, PI3K) и ассоциирован с неблагоприятным прогнозом. В целом транскриптом ВПЧ-«неактивного» варианта РШМ имеет много общих черт с ВПЧ-негативными опухолями головы и шеи, поэтому авторы предлагают рассматривать РШМ с «неактивным» ВПЧ как отдельный подтип РШМ, имеющий другой механизм канцерогенеза и, соответственно, требующий других подходов к лечению [15].

2. Экспрессируемые геномные нарушения. RNA-Seq часто используется как косвенный метод идентификации геномных аберраций, сопровождающих канцерогенез. Во многом это обусловлено необходимостью поиска функционально значимых мутаций, проявляющихся в изменении уровня экспрессии белок-кодирующих генов или свойств самих белков. Для РШМ в целом характерен высокий уровень геномной нестабильности, проявляющейся в большей степени в крупных геномных перестройках, чем в точечных мутациях. Одним из следствий дестабилизации генома является образование химерных (гибридных) транскриптов. Несмотря на то что по РШМ накоплен достаточно большой объём RNA-Seq-данных о химерных транскриптах, достоверно неизвестно, могут ли они быть непосредственно вовлечены в канцерогенез и, соответственно, использованы в качестве мишеней. Большое значение придаётся транскриптам, встречающимся с высокой частотой, т. к. предполагается, что именно такие химерные гены предоставляют селективное преимущество несущим их клонам. Так, например, по результатам RNA-Seq анализа более 300 образцов плоскоклеточного РШМ, в 4 образцах был идентифицирован химерный FGFR3-TACC3 транскрипт, характеризующийся гиперактивацией киназного домена FGFR [16]. В *in vitro* экспериментах данный транскрипт индуцировал субстрат-независимый рост линии эпителиальных клеток эктоцервикса и секрецию ими воспалительных факторов, а также обеспечивал способность к формированию опухоли при подкожном введении мышам. Поскольку данный вариант транслокации FGFR3 является наиболее часто встречаемым среди плоскоклеточных карцином различной локализации и, кроме того, тесно ассоциирован с мутационным статусом гена PI3CA и чувствительностью к FGFR-ингибиторам, то авторы предполагают, что киназные ингибиторы PI3K/Akt- и FGFR-зависимых путей (многие из которых проходят клинические испытания) могут оказывать синергический эффект при выявлении одновременного носительства FGFR3-TACC3 гена и точечных мутаций в PI3K [16]. Данная работа иллюстрирует важность рационального использования низкомолекулярных киназных ингибиторов, которое при недифференцированном подходе часто сопровождается быстрым формированием резистентности.

Другой практический интерес к экспрессируемым геномным нарушениям связан с профилированием опухоль-специфических неоантигенов, возникших в результате соматических мутаций, которые могут быть распознаны иммунокомпетентными клетками, т. е. быть потенциально иммуногенными [17]. Далеко не все мутации включаются в структуру пептидных нео-эпитопов, поэтому мутационная нагрузка опухоли не идентична её антигенной нагрузке (иммуногенности), которая является важным показателем при оценке возможностей использования Т-клеточной иммунотерапии. С использованием RNA-Seq Qin и соавт. удалось показать, что для РШМ характерна и высокая неоантигенная нагрузка, и высокий уровень экспрессии генов HLA-кластеров, необходимых для презентации неоантигенов, а также высокий индекс цитолитической активности (см. далее), отражающий содержание цитотоксических Т-/НК-клеток в опухолевом иммунном инфильтрате, что в целом отличает РШМ от иммунологически «холодных» опухолей [17]. Более того, была выявлена взаимосвязь мутационного/неоантигенного профиля с особенностями состава иммунного инфильтрата РШМ; продемонстрировано, что активность целого ряда генов «мастер-регуляторов» (ENO1, FOSB, PA2G4, SOX9, TEAD4, FOXO4, MNT), опосредующих эффекты ВПЧ-онкогенов, направлена на подавление иммунного ответа с участием PD-1/-L1, IDO1, LAG3, TGFβ, IL10 и, таким образом, на нивелирование потенциальной иммуногенности РШМ.

3. Транскриптомная нестабильность. Если геномная нестабильность уже достаточно давно признана одним из ключевых свойств опухолевой клетки, то активное изучение «транскриптомной нестабильности» в трансформированных клетках стало возможным с развитием методов анализа RNA-Seq данных. Транскриптомная нестабильность в целом является следствием отклонений в регуля-

ции сплайсинга, в том числе мутациями в факторах сплайсинга, и может рассматриваться как глобальный механизм регуляции канцерогенеза. Одним из проявлений транскриптомной нестабильности являются изменения паттерна использования экзонов в ходе транскрипции. Например, известно, что химерные РНК, нехарактерные для нормальных клеток, могут возникать не только как следствие геномных перестроек (транслокаций/делеций), но и в результате межгенного сплайсинга, соответственно, при этом генная структура не изменяется, поэтому геномное или экзомное секвенирование не позволяет идентифицировать такие аберрации [18]. Для РШМ частота встречаемости химерных транскриптов, вызванных геномными перестройками, как правило, не превышает 3%, поэтому они не рассматриваются как ведущий фактор. В противоположность этой статистике, недавно с помощью RNA-Seq для РШМ было описано 15 часто встречающихся (то есть более 10% случаев) химерных транскриптов, причем один из них (LHX6-NDUFA8) детектировался в 60% случаев и, наиболее вероятно, представляет собой продукт межгенного цис-сплайсинга (то есть в данном случае «родительские» гены были расположены на одной хромосоме, разделены только одним геном и транскрибировались с одной цепи со сдвигом рамки считывания) [18].

Кроме различного паттерна использования экзонов, ошибки сплайсинга также можно рассматривать как проявление транскриптомной нестабильности, приводящее к возникновению опухоль-специфических стыков экзонов («neojunctions») и, соответственно, к синтезу неоантигенов, при отсутствии геномных нарушений в данном локусе. Такие события описаны в пан-раковом исследовании, охватывающем порядка 30 видов опухолей, включая РШМ и другие плоскоклеточные карциномы [19]. Были обнаружены как общие для всех типов рака «neojunctions», так и специфичные для определённой локализации (гистотипа). Отмечается, что для РШМ, наравне с раком лёгкого и уротелиальной карциномой, реализация транскриптомной нестабильности в форме «neojunctions» является наиболее характерной.

Нарушение механизмов регуляции сплайсинга проявляется также в изменении экспрессии так называемых кольцевых РНК (***circRNAs***, *circular RNAs*), которые образуются в результате неканонического соединения экзонов и могут функционировать как транскрипционные и посттранскрипционные регуляторы экспрессии генов. Благодаря замкнутой структуре circRNAs очень стабильны и часто рассматриваются как компоненты системы конкурирующих эндогенных РНК. Некоторые из них могут взаимодействовать с РНК-связывающими белками, а некоторые даже содержат открытые рамки считывания. Экспрессия circRNAs и их вовлечённость в опухоль-ассоциированные процессы недавно были исследованы с использованием RNA-Seq для РШМ, в частности, были выявлены 6 дифференциально экспрессированных circRNA, вовлечённых во взаимосвязи с различными микроРНК-мишенями [20].

4. Эпигенетическая регуляция с участием некодирующих РНК (ncRNA). Изучение экспрессии и регуляторной роли разнообразных классов некодирующих РНК сегодня трудно представить без RNA-Seq. Профилирование ncRNA в опухолевых образцах в сравнении со здоровыми тканями предоставляет ценную информацию об эпигенетической регуляции канцерогенеза. Всё большее внимание в настоящее время уделяется ***длинным некодирующим РНК*** (***lncRNAs***, *long non-coding RNAs*) и механизмам их действия. Для РШМ недавно описана совокупность 6 lncRNA, ассоциированных с прогрессией РШМ и, в функциональном отношении, вовлеченных в регуляцию дифференцировки кератиноцитов и иммунный ответ [21]. В другом исследовании обнаружены более 40 РШМ-специфичных lncRNA, которые совместно с мРНК и микроРНК (миРНК) образуют единую регуляторную сеть ***конкурирующих эндогенных РНК*** (***ceRNAs***, *competing endogenous RNAs*) [22]. Некоторые из так называемых ***длинных межгенных ncRNAs*** (***lincRNAs***, *long intergenic ncRNAs*), представляющих подкласс lncRNA, с потенциальными онкогенными свойствами, например, LINC00958, выявлены при РШМ [23]. Энхансерные последовательности генов также могут служить источником белок-некодирующих транскриптов, вовлечённых в канцерогенез. В рамках пан-ракового исследования с помощью RNA-Seq и специально разработанных алгоритмов для РШМ был описан профиль транскрибированных энхансерных последовательностей (***eRNA***, *enhancer RNA*); выявлены как общие для разных типов опухолей eRNA, так и специфичные для конкретной локализации [24]. Кроме того, установлены транскрипционные факторы, которые могут регулировать биогенез eRNA, а также их гены-мишени и канонические опухолевые сигнальные пути, проанализирована потенциальная клиническая значимость eRNA.

RNA-Seq также является эффективным инструментом для изучения различных классов малых некодирующих РНК, из них ***микроРНК*** (***miRNAs***, *miR*) наиболее подробно охарактеризованы для разных типов рака. Для РШМ сообщается об обнаружении 9 микроРНК, совокупность экспрессии которых позволяет дискриминировать неоплазии тяжёлой степени, которые с высокой вероятностью будут прогрессировать в инвазивный рак, и предшествующие им доброкачественные изменения [25]. В работе [26] предложена панель из 7 микроРНК, дифференциально экспрессированных между ранними (I–II) и поздними (III–IV) стадиями РШМ и, соответственно, функционально связанных с его прогрессией через воздействие на мРНК-мишени Hedgehog-, WNT-, TGFβ-зависимых сигнальных механизмов. Любопытно, что с помощью RNA-Seq было подтверждено существование ВПЧ-кодируемых микроРНК и описан спектр их потенциальных мРНК-мишеней в образцах РШМ [27], что до недавнего времени являлось дискуссионным вопросом. В целом в отношении некодирующих РНК сегодня активно развивается концепция о сетях эндогенных конкурирующих РНК, в которых центральное положение занимают микроРНК, а за связывание с ними конкурируют мРНК и lncRNA; при этом lncRNA рассматриваются как «губки», адсорбирующие на себе различные микроРНК за счёт присутствия в их структуре микроРНК-связывающих элементов, или MRE (miRNA responsive elements).

5. Антигенный репертуар. RNA-Seq в применении к генам Т- и В-клеточных рецепторов (ТКР/БКР)

DOI: http://dx.doi.org/10.18821/1028-9984-2019-24-1-2-45-55

позволяет описать весь антигенный репертуар Т-и В-клеток в составе опухоли, который представляет важный показатель активности противоопухолевого иммунного ответа. Эта возможность обусловлена тем, что ТКР и БКР представляют собой уникальный пример того, как в норме гены могут подвергаться процессам масштабных перестроек и соматической гипермутации, генерирующим бесконечно большое число вариантов их последовательностей, которые далее могут быть клонально амплифицированы в результате клеточного деления. При злокачественных патологиях данные процессы могут претерпевать изменения. Так, в случае РШМ было проведено сравнительное изучение репертуара ТКР и выявлены уникальные ТКР-клонотипы в крови пациенток с IB–IV стадиями инвазивного РШМ и цервикальных интераэпителиальных неоплазий (ЦИН), а также в ткани и сторожевых лимфоузлах пациенток с РШМ IB (N0) стадии [28]. Установлено, что в лимфоузлах разнообразие ТКР выше, чем в соответствующей опухолевой ткани; в кровотоке разнообразие уменьшается в ряду норма – ЦИН – РШМ IB – РШМ>IB, при этом увеличивается частотность определённых ТКР-клонотипов, что может быть связано с клональной экспансией Т-клеток определённой антигенной специфичности или, наоборот, с Т-клеточным «истощением». Была показана положительная взаимосвязь разнообразия ТКР (т. е. числа разных клонотипов) в сторожевых лимфоузлах с прогнозом. Авторы полагают, что часть клонотипов, обнаруженных в лимфоузлах, соответствует эффекторным Т-клеткам памяти, вышедшим из первичной опухоли.

Аналогичным образом из RNA-Seq данных можно экстрагировать информацию о репертуаре БКР, основываясь на установлении последовательностей IgH-гипервариабельных областей. Соответственно, можно делать выводы о клональной В-клеточной экспансии, особенностях переключения изотипов и процессах соматической гипермутации внутри опухоли, механизмах ускользания от иммунных реакций, опосредованных В-клетками (в частности, антителопосредованной цитотоксичности), о взаимосвязях с экспрессией Т- и В-клеточных активационных маркеров. Такое исследование было проведено в рамках пан-ракового анализа на 9000 образцах, представляющих более 30 типов рака, включая РШМ [29].

Клеточный уровень

Безусловно, молекулярный уровень является базовым для любых клеточных процессов; тем не менее, во многих современных исследованиях по РШМ и другим видам рака анализ транскриптома используется не для расшифровки молекулярных механизмов, а для понимания природы межклеточных взаимодействий в составе опухоли и причин, обуславливающих особенности её поведения. Важнейшими фенотипическими особенностями клеток эпителиального рака являются утрата эпителиальной организации, быстрая эволюция и формирование множественной резистентности, приобретение инвазивных свойств, а также способности к «перепрограммированию» фенотипа клеток неэпителиального происхождения, составляющих микроокружение опухоли. В совокупности данные процессы обуславливают высокую клеточную гетерогенность опухоли и её фенотипическую пластичность.

1. Популяционная гетерогенность, опухолевое микроокружение. Проблему клеточной гетерогенности, которая включает в себя представления о прогрессии опухоли через эволюцию опухолевых клонов и существовании стволовых опухолевых клеток, а также вклад иммунного инфильтрата или стромального компонента, можно назвать наиболее комплексной и актуальной. Межклеточные взаимодействия обеспечивают пластичность опухолевых клеток – главное препятствие эффективного лечения. Ряд новых исследований наглядно иллюстрирует информативность метода RNA-Seq в изучении межклеточных взаимодействий и клеточной гетерогенности при развитии солидных опухолей. Методологически большой прогресс в данной области был достигнут с разработкой методов RNA-Seq одиночных клеток − single-cell RNA-Seq (scRNA-Seq) [30]. В целом транскриптомика одиночных опухолевых клеток основана на физической изоляции/разделении клеток, составляющих опухоль, и приготовлении из каждой из них библиотеки для дальнейшего секвенирования, что требует разработки специализированных реагентов, протоколов пробоподготовки, способов сортировки/баркодирования/обогащения клеточных популяций, наконец, специальных приборов. Альтернативный подход к изучению клеточной гетерогенности опирается на «виртуальное», а не физическое, разделение − математическую операцию реконструкции (деконволюции) RNA-Seq профилей целой опухоли (см. далее).

В отношении РШМ проблема гетерогенности опухолевых клеток находится на начальном этапе своего решения. В качестве примера можно привести работу Punt и соавт., которые исследовали транскриптом эпителиальных (EpCAM+) опухолевых клеток и иммунного инфильтрата (CD45+), полученных путём дезинтеграции образцов РШМ и FACS-сортировки клеточной суспензии. Дальнейший дифференциальный RNA-Seq анализ подтвердил активацию генов-регуляторов клеточного цикла и адгезии в опухолевых клетках и регуляторов иммунного ответа, а также лимфоцитарных маркеров в CD45(+)фракции [31].

2. Иммунное микроокружение. Иммунное микроокружение является одной из составляющих общего микроокружения опухоли, однако, ввиду высокой значимости, которую сегодня приобретают разно-образные методы противоопухолевой иммунотерапии, его можно выделить в самостоятельную проблему, тем более, что иммунное микроокружение определяет фактически все «грани» развития опухоли − неоангиогенез, инвазию и метастазирование, чувствительность к лекарственным препаратам. Вирусная природа РШМ и других вирус-зависимых опухолей обуславливает высокую сложность межклеточных взаимоотношений в опухолевом иммунном микроокружении и особый состав иммунного инфильтрата [32]. Как было отмечено выше, новые методы биоинформатики обеспечили существенный прогресс в реконструкции иммунного микроокружения на основе RNA-Seq профилей нативных опухолей [6]. В результате применения алгоритма CIBERSORT к RNA-Seq данным базы TCGA и GEO (Gene Expression Omnibus) были обнаружены существенные различия в относительной представленности 22 субпопуляций инфильтрирующих лейкоцитов

миелоидного и лимфоидного рядов между образцами РШМ и нормальной ткани [33]: выявлены наиболее представленные популяции (CD8 Т-клетки, покоящиеся CD4 Т-клетки памяти, M0/M1/M2 макрофаги), популяции, ассоциированные с высоким риском прогрессии заболевания (активированные НК-клетки, активированные тучные клетки, покоящиеся CD4 Т-клетки памяти, эозинофилы) или, наоборот, с благоприятным прогнозом (активированные CD4 Т-клетки памяти, CD8 Т-лимфоциты, покоящиеся НК-клетки и покоящиеся тучные клетки); продемонстрирована корреляция уровня экспрессии «контрольных иммунных точек» (ко-стимуляторов/ко-супрессоров) с популяционным распределением иммунного инфильтрата, из них 8 маркеров (CD27, TIGIT, ICOS, LAG3, TIM-3, PD-1, CTLA4, CD86) показали прогностическую значимость. В целом полученные Wang и соавт. данные отражают картину хронического воспаления в очаге РШМ и подтверждают развитие иммуносупрессивного микроокружения. RNA-Seq скрининг вирус-ассоциированных опухолей, проведённый в рамках пан-ракового исследования Thorsson и соавт., дополняет эти результаты зависимостью состава иммунного инфильтрата от вирусной нагрузки, в частности, высокая нагрузка ВПЧ обуславливает Th2-сдвиг и низкое содержание M1 макрофагов [2].

С помощью RNA-Seq анализа более 30 видов опухолей был разработан метод расчёта индекса цитолитической активности (CYT) [34]. Этот показатель основывается на относительной экспрессии гранзима GZMA и перфорина PRF1 и отражает представленность популяций цитотоксических Т-/НК-клеток в иммунном инфильтрате. Как оказалось, CYT положительно коррелирует с неоантигенной нагрузкой и, что наиболее интересно, с известными мутациями в ключевых протоонкогенах. Это указывает на то, что эволюция опухоли и развитие иммунорезистентности идёт под высоким селекционным давлением со стороны иммунной системы [35]. CYT индекс сильно варьирует в зависимости от типа рака, при этом РШМ, наравне с раком лёгкого и опухолями головы и шеи, имеет наиболее высокий CYT индекс, в отличие, например, от рака яичников, для которого определяется наиболее низкое значение CYT. Парадоксальная, на первый взгляд, ситуация может быть объяснена тем, что именно в опухолях с высоким CYT иммунный ответ реализуется в высокой степени иммуносупрессии в результате индуцируемого воспаления. Поэтому для РШМ характерны одновременно высокий уровень экспрессии интерферон-зависимых цитокинов (например, CXCL9, CLCL10, CXCL11), которые рекрутируют в очаг неоплазии большое количество цитотоксических клеток, и повышенная экспрессия иммуносупрессорных факторов (в том числе, PDL2, IDO1/2, GMCSF-R), с помощью которых опухолевые клетки противостоят иммунному ответу [35]. Кроме того, РШМ относится к группе опухолей, для которых высокий CYT наиболее явно связан с высокой частотой неоэпитопов, что подтверждает нацеленность внутриопухолевых Т-клеток на данные эпитопы. Также РШМ представляет группу, в которой высокий CYT ассоциирован с относительно высокой частотой (12 %) мутаций в локусе MHC I класса и с высокой частотой амплификаций в генах иммунорегуляторов (например, PDL1, PDL2), что очевидно позволяет опухоли компенсировать высокий CYT [35].

В целом для вирус-позитивных опухолей (не только ВПЧ(+), но также ЭБВ(+) аденокарциномы желудка и ЦМВ(+) аденокарциномы кишечника) характерен более высокий уровень экспрессии PD-L1 и PD-L2, по сравнению с вирус-негативными опухолями тех же локализаций. К этому выводу пришли Cao и соавт., проанализировав порядка 2000 образцов 6 видов вирус-ассоциированного рака с помощью RNA-Seq [32]. При этом механизмы повышения экспрессии PD-L1/PD-L2 для ВПЧ-зависимых опухолей могут быть разные, в частности, при ВПЧ(+) раке головы и шеи гиперэкспрессия PD-L1/-L2 связана с интеграцией ВПЧ в различные области этих генов (интронные или нетранслируемые участки). В то же время по результатам скрининга 200 образцов РШМ не найдено ни одного случая подобной интеграции; вместо этого наблюдалась высокая частота амлификаций данных генов. Повышенная экспрессия PD-L1, -L2 и других «контрольных иммунных точек» при ВПЧ(+)РШМ и опухолях головы и шеи была ассоциирована с более высокой экспрессией Т-/В-клеточной «сигнатуры», что указывает на более высокое содержание лимфоцитарного инфильтрата. Однако если для ВПЧ(+) опухолей головы и шеи такой профиль был ассоциирован с благоприятным прогнозом, то в случае РШМ подобной ассоциации не обнаружено, что ещё раз подчеркивает, что ВПЧ-зависимые опухоли, несмотря на определённую общность, могут эволюционировать по разным механизмам.

3. Внутриэпителиальное развитие и активация инвазии. Механизмы метастазирования. Согласно ступенчатой модели канцерогенеза, эпителиальные опухоли в своём развитии проходят ряд этапов – от доброкачественных изменений через карциному *in situ* к инвазивному росту. Благодаря развитию диагностических методов значительно увеличилась частота выявления наиболее ранних неопластических изменений эпителия шейки матки. Клинические наблюдения показывают, что далеко не все эти изменения трансформируются в инвазивный рак, либо их развитие занимает длительный промежуток времени, что поднимает вопрос о существовании причин (триггеров) смены клеточного фенотипа на инвазивный. Поскольку моделирование *in vitro* длительной эволюции карциномы в пределах границ эпителиального слоя трудноосуществимо, профилирование транскриптома образцов преинвазивных и ранних инвазивных нарушений, полученных в клинических условиях, может существенно помочь в изучении триггерных механизмов инвазии, хотя необходимо отметить, что такие исследования сопряжены со значительными техническими трудностями в виду малых (микроскопических) размеров ранних неоплазий. Поэтому Royse и соавт. воспользовались лазерной микродиссекцией, чтобы выделить соседние участки неоплазий лёгкой и тяжёлой степени эпителия шейки матки и сравнить их РНК-профили друг с другом и с нормальной тканью методом RNA-Seq [36]. Дифференциально экспрессированные между этими состояниями гены имели отношение к сигнальным путям, контролирующим эпителиальную/эпидермальную дифференцировку, пептид-гидролазную внеклеточную активность и

DOI: http://dx.doi.org/10.18821/1028-9984-2019-24-1-2-45-55

трансмембранный ионный транспорт. Исследователи полагают, что с помощью такого подхода возможно реконструировать динамику изменений генной активности при развитии ранних форм РШМ.

Сравнительный анализ транскриптома опухолевых клеток, полученных от больных с различным статусом лимфоузлов (LN), может способствовать расширению знаний о механизмах метастазирования. Примером может служить исследование Tian и соавт., в котором с помощью RNA-Seq было проведено сравнение 132 LN(-) и 60 LN(+) образцов РШМ (N0 и N1, соответственно, согласно TNM-номенклатуре) с целью выявить дифференциально экспрессированные транскрипты и сигнальные пути [37]. Было обнаружено, что компоненты PPAR-зависимого сигнального механизма важны для метастазирования РШМ в лимфоузлы. Кроме того, описаны 11 генов, экспрессия которых различалась между N0 и N1 состояниями; из них матриксная металлопротеиназа MMP1 (компонент PPAR-зависимого пути) оказалась единственным геном, экспрессия которого была существенно повышена не только в N1 относительно N0, но также во всех образцах РШМ, в сравнении с нормальной тканью. Поскольку PPAR-механизм регулирует активность липидного/углеводного метаболизма, авторы полагают, что он может быть связан с процессами метастазирования через медиаторы воспаления и эпителиально-мезенхимального перехода (например, лептин, IL-6, IL-8, ANGPTL).

4. Химио- и радиорезистентность. Значительный объем RNA-Seq-данных, накопленных по различным типам рака и дополненных необходимой клинической информацией, в том числе назначенным курсом терапии и результатом лечения, даёт возможность исследовать *in vivo* молекулярные механизмы, лежащие в основе формирования резистентности опухолевых клеток к лекарственным препаратам и радиоактивному облучению. Например, в работе [38] были использованы RNA-Seq-данные, предоставляемые базой TCGA по 20 типам рака (включая РШМ), для поиска сетей конкурирующих эндогенных ceRNA, обуславливающих резистентность/чувствительность к различным химиотерапевтическим препаратам, например, к цисплатину, наиболее часто применяемому для лечения РШМ и других типов рака. Такие комплексы взаимно конкурирующих мРНК-микроРНК-lncRNA (ceRNA), определяющие эффект цисплатина, были установлены для РШМ; все они оказались вовлечены в регуляцию клеточного цикла, апоптоза, ответа на повреждения ДНК, транспорта и метаболизма ксенобиотиков, фокальной адгезии.

Исследование Xie и соавт. [39] объединило несколько подходов с целью установить возможные причины развития радиорезистентности, которые обуславливают неэффективность радиотерапии РШМ. RNA-Seq профили были совмещены с профилями метилирования ДНК в группах больных, проходивших или не проходивших курс радиотерапии, что позволило установить, на экспрессию каких генов радиотерапия влияет посредством их гипо-/гиперметилирования (среди них CCDC136, ABCG2, CYP26A1, TNNI3, CXCL5, SYT13 FOXC2, ITGB3, TMEM233). Выяснилось, что облучение может способствовать гипометилированию и, соответственно, повышению экспрессии некоторых протоонкогенов и, наоборот, переходу в гиперметилированное состояние и подавлению активности ряда опухолевых супрессоров; в функциональном отношении эти гены вовлечены в регуляцию взаимодействий с межклеточным матриксом, метаболизма ретинола, фокальную адгезию, Hedgehog- и NOD-зависимого сигнальных путей [39].

5. Фенотипическая гетерогенность и классификация РШМ. В течение длительного времени для РШМ отсутствовала классификация по молекулярному фенотипу, в отличие, например, от подробно разработанных классификаций рака яичников или молочной железы. Лишь в 2017 г. TCGA консорциумом был опубликован интегрированный «портрет» РШМ, сочетающий подробную характеристику профилей мутаций, амплификаций, других хромосомных перестроек и транскриптома (мРНК и некодирующих РНК), полученных с помощью RNA-Seq и других вариантов секвенирования [40]. Интеграция разных видов анализа позволила выявить 3 подтипа РШМ, в основе которых лежали транскриптомные кластеры:

1) плоскоклеточный (сквамозный) кластер с высокой экспрессией генов кератинового семейства («keratin-high»),
2) плоскоклеточный кластер с низкой экспрессией генов кератинового семейства («keratin-low»),
3) железистый кластер, имеющий много общих черт с раком эндометрия.

Помимо профиля генной экспрессии данные подтипы различались по профилю соматических мутаций (в том числе в таких генах, как KRAS, ERBB3, HLA-A, CASP8, TGFBR2), профилю амплификаций генов (с более высокой частотой амплификаций в плоскоклеточном кластере), а также имели различные паттерны метилирования CpG островков, что в целом указывает на разные пути развития выделенных подтипов РШМ. Описаны различия в эпигенетической регуляции с участием микроРНК для подтипов РШМ; многие из них направлены на регуляцию эпителиально-мезенхимального перехода (ЭМП), в результате чего все 3 подтипа имели разный ЭМП-индекс (с наибольшим его значением в «keratin-low» кластере). Существенные различия между подтипами также выявлены для профиля активации других сигнальных путей: для плоскоклеточного кластера была характерна активация p53-, p63-, p73-, AP1-, MYC-, HIF1A-, FGFR3- и MAPK-зависимых путей, что подчеркивает его общность с другими плоскоклеточными карциномами (например, ВПЧ(+) опухолей головы и шеи), а для железистого кластера оказалась характерной активация ERα-, FOXA1-, FOXA2-, FGFR1-зависимых механизмов, что показывает его гормональную (эстрогеновую) зависимость, аналогичную раку эндометрия.

Кроме общей фенотипической классификации разрабатывается также иммунная классификация. Так, на основе интегрированного иммуногеномного анализа 30 не-гематологических типов рака (более 10 000 образцов), включающего их профили RNA-Seq базы TCGA, были установлены 6 пан-раковых иммунных «портретов» или фенотипов (C1-C6): «заживление ран» / ангиогенный (C1), IFN-γ доминирующий (C2), воспалительный (C3), «обеднённый» лимфоцитами (C4), иммунологически «спящий» (C5), TGF-β доминантный (C6) [2]. Данные феноти-

пы были выделены на основе тесно взаимосвязанных показателей: общего количества иммунного инфильтрата, соотношения макрофагальных и лимфоцитарных профилей генной экспрессии, Th1/Th2 соотношения, степени внутриопухолевой гетерогенности, анеуплоидии, мутационной/неоантигенной нагрузки, индекса пролиферации, экспрессии генов иммуномодуляторов, показателей продолжительности жизни. Наиболее интересным представляется факт определяющей роли профиля геномных нарушений (таких как амплификации, делеции, потеря гетерозиготности, ошибки гомологической рекомбинации, точечные мутации в протоонкогенах) в принадлежности к тому или иному иммунному фенотипу. Согласно описываемым данным, РШМ представлен C1 и C2 фенотипами и незначительной долей C4. Схожее распределение фенотипов имеют опухоли головы и шеи; также близкое распределение имеют серозный рак яичников и рак лёгкого (при карциноме яичников чаще встречается C4, а при раке лёгкого преобладает C1 фенотип). C1 фенотип характеризуется повышенной экспрессией про-ангиогенных генов, высокой пролиферативной активностью, преобладанием Th2-профиля. C2 фенотип имеет наиболее выраженную M1/M2-поляризацию макрофагов, высокую долю CD8 клеток, наибольшее разнообразие ТКР, что указывает на развитие иммунного ответа по I типу, однако, он нивелируется высокой скоростью пролиферации опухолевых клеток и самой высокой из всех проанализированных типов рака внутриопухолевой гетерогенностью. C4 фенотип характеризуется M2-профилем и подавленным Th1-ответом. C1 и C2 фенотипы, которыми представлен в основном РШМ, были ассоциированы с наименее благоприятным прогнозом, несмотря на высокое содержание иммунного инфильтрата. Интересно, что для C1 и C2 иммунных фенотипов характерно наличие мутаций в таких ключевых протоонкогенах, как TP53, PIK3CA, PTEN, KRAS, HLA-A, -B, CASP8. Кроме того, C1 и C2 демонстрируют наибольшую частоту амплификаций/делеций в генах иммуномодуляторов (цитокинов, иммунных контрольных точек и т.п.). Из регуляторов Т-/НК-межклеточных взаимодействий при иммунном ответе для C1 и C2 фенотипов показана ключевая роль растворимых факторов TGFβ, CXCL10, CCL5, IFNγ, Т-клеточных маркеров PD1 и B7-H3 и транскрипционных факторов STAT и IRF семейств [2].

Lu и соавт. с использованием RNA-Seq рассмотрели иммунную гетерогенность в пределах ВПЧ16(+) плоскоклеточного РШМ и выделили 2 его подтипа – HPV16-IMM и HPV16-KRT, объединив тем самым описанные выше классификации [41]. HPV16-KRT характеризовался повышенной экспрессией генов, контролирующих терминальную дифференцировку кератиноцитов, биологическое окисление и WNT-сигнальный путь, в то время как HPV16-IMM имел мезенхимальный профиль и демонстрировал высокую активность иммунного ответа и более высокую чувствительность к химио-/иммунотерапии.

Организменный уровень

Если на молекулярно-клеточном уровне механизмы, поддерживающие развитие опухоли, в значительной степени перекрываются с механизмами, обеспечивающими нормальные онтогенетические процессы, то на уровне организма онкогенез, бесспорно, представляет патологический процесс, поскольку нарушает системы функционирования организма и может приводить к его гибели. Соответственно, достаточно большое число исследований нацелено на установление корреляций между характеристиками транскриптома опухоли и такими параметрами, как общий и безрецидивный периоды продолжительности жизни, риск рецидивирования, ответ на терапию (цитотоксическую/таргетную, иммунотерапию). Эти исследования имеют выраженную клиническую направленность, т.к. акцентированы на поиске и изучении биомаркеров заболевания. Например, с прогнозом продолжительности жизни больных РШМ были ассоциированы специфические паттерны экспрессии микроРНК [42], длинных некодирующих РНК [43], а также интегрированные РНК-сигнатуры, представляющие сети конкурирующих эндогенных РНК (ceRNA) [44–46]. Также исследуется корреляция уровня мРНК-экспрессии отдельных семейств генов с вышеуказанными клиническими параметрами. Например, такая взаимосвязь установлена для 39 представителей семейства HOX-генов (Homeobox транскрипционных факторов) [47] и 18 представителей семейства гистонов [48]. Кроме паттернов экспрессии отдельных видов РНК, ведётся поиск целых сигнальных путей, ассоциированных с прогнозом для пациенток с РШМ [49]. На систематизацию и валидацию потенциальных прогностических биомаркеров РШМ направлено создание специализированных онлайн Web-серверов[50].

В рамках проблемы диагностики и лечения РШМ можно выделить исследования, в которых RNA-Seq помогает в идентификации системных показателей, имеющих перспективу использования в качестве диагностических маркеров. Такими системными показателями могут быть, например, профили транскриптома циркулирующих лейкоцитов. Nie и соавт. было проведено HiSeq-профилирование изменений транскриптома клеток периферической крови, полученных от больных с РШМ, карциномой носоглотки и языка, непосредственно до и после (в течение 16 ч) первого курса радиотерапии с целью оценить возможность использования полученных транскриптомных профилей в качестве предикторов ответа на радиотерапию и показателей степени её токсичности [51]. Более 600 генов имели достоверные различия в экспрессии до и после облучения больной с РШМ IIIA стадии, из них экспрессия гена TAC2, кодирующего гемокинин (регулятор миелоцитарной пролиферации), оказалась наиболее повышенной, а гена ID1 (фактора самообновления клеток и устойчивости в повреждениям ДНК) – наиболее подавленной. Гены, дифференциально экспрессированные до и после облучения, оказались задействованы (согласно Gene Ontology и KEGG) в таких сигнальных путях и биологических процессах, как регуляция транскрипции, ДНК-связывающей активности, киназной активности, вирусной инфекции, взаимодействий цитокинов с их рецепторами. Авторы предполагают, что такой спектр активности сигнальных путей отражает сходство ответа на вирусную инфекцию и на облучение, который проявляется в системном запуске воспалительных реакций. Гены, экспрессия которых в клетках крови изменяется под воздействием облучения у всех 3 групп пациентов (с карциномой

шейки матки, носоглотки и языка), задействованы в механизмах, зависимых от TNFα, NOD-подобных рецепторов и NFkB; установлена их ассоциация с гематологической токсичностью радиотерапии [51].

Заключение

Изложенные выше факты убедительно говорят о том, что технология RNA-Seq стала важным аналитическим инструментом, который позволил найти подтверждения многим гипотезам по принципиальным вопросам механизмов канцерогенеза. Основные усилия исследователей, использующих приложения RNA-Seq, направлены на установление взаимосвязей между разными уровнями регуляции (молекулярным, клеточным и уровнем организма) в норме и при развитии онкопатологии. Несмотря на разные ограничения и сложности, сопряжённые с получением, анализом и интерпретацией RNA-Seq данных, имеющиеся сегодня сведения по геномным и транскриптомным профилям позволили не только исследовать многообразие вариантов развития опухолей эпителиального происхождения и выявить особенности каждой из них, но также понять их общность как биологического явления. Без этого понимания невозможно дальнейшее совершенствование методов диагностики и лечения.

Благодарность. Работа выполнена при поддержке РНФ (грант №17-15-01024).

Конфликт интересов. Авторы заявляют об отсутствии конфликта интересов.

ЛИТЕРАТУРА/REFERENCES

1. Cubuk C., Hidalgo MR., Amadoz A., Pujana M.A., Mateo F., Herranz C. et al. Gene Expression Integration into Pathway Modules Reveals a Pan-Cancer Metabolic Landscape. Cancer Res. 2018; 78 (21): 6059–72.
2. Thorsson V., Gibbs D.L., Brown S.D., Wolf D., Bortone D.S., Ou Yang T.H. et al. The Immune Landscape of Cancer. Immunity. 2018; 48 (4): 812–30.
3. Campbell J.D., Yau C., Bowlby R., Liu Y., Brennan K., Fan H. et al. Genomic, Pathway Network, and Immunologic Features Distinguishing Squamous Carcinomas. Cell Rep. 2018; 23(1): 194–12.
4. Berger A.C., Korkut A., Kanchi R.S., Hegde A.M., Lenoir W., Liu W. et al. A Comprehensive Pan-Cancer Molecular Study of Gynecologic and Breast Cancers. Cancer Cell. 2018; 33(4): 690–705.
5. Cantalupo P.G., Katz J.P., Pipas J.M. Viral sequences in human cancer. Virology. 2018; 513: 208–16.
6. Lau D., Bobe A.M., Khan A.A. RNA Sequencing of the Tumor Microenvironment in Precision Cancer Immunotherapy. Trends Cancer. 2019; 5 (3): 149–56.
7. Finotello F., Trajanoski Z. Quantifying tumor-infiltrating immune cells from transcriptomics data. Cancer Immunol. Immunother. 2018; 67 (7): 1031–40.
8. Hao Y., Yan M., Heath B.R., Lei Y.L., Xie Y. Fast and robust deconvolution of tumor infiltrating lymphocyte from expression profiles using least trimmed squares. PLoS Comput. Biol. 2019; 15 (5): e1006976.
9. Nirmal A.J., Regan T., Shih B.B., Hume D.A., Sims A.H., Freeman T.C. Immune Cell Gene Signatures for Profiling the Microenvironment of Solid Tumors. Cancer Immunol. Res. 2018; 6 (11): 1388–400.
10. Lawson J.S., Salmons B., Glenn W.K. Oncogenic Viruses and Breast Cancer: Mouse Mammary Tumor Virus (MMTV), Bovine Leukemia Virus (BLV), Human Papilloma Virus (HPV), and Epstein-Barr Virus (EBV). Front. Oncol. 2018; 8: 1.
11. Wu Y., Zhao J., Dong S., Wang Y., Li A., Jiang Y. et al. Whole-exome and RNA sequencing reveal novel insights into the pathogenesis of HPV associated cervical cancer. Cancer Biomark. 2019; 25 (4): 341–50.
12. Cui T., Enroth S., Ameur A., Gustavsson I., Lindquist D., Gyllensten U. Invasive cervical tumors with high and low HPV titer represent molecular subgroups with different disease etiology. Carcinogenesis. 2019; 40 (2): 269–78.
13. Bhuvaneshwar K., Song L., Madhavan S., Gusev Y. viGEN: An Open Source Pipeline for the Detection and Quantification of Viral RNA in Human Tumors. Front. Microbiol. 2018; 9: 1172.
14. Chen Y.P., Wang Y.Q., Lv J.W., Li Y.Q., Chua M.L.K., Le Q.T. et al. Identification and validation of novel microenvironment-based immune molecular subgroups of head and neck squamous cell carcinoma: implications for immunotherapy. Ann. Oncol. 2019; 30 (1): 68–75.
15. Banister C.E., Liu C., Pirisi L., Creek K.E., Buckhaults P.J. Identification and characterization of HPV-independent cervical cancers. Oncotarget. 2017; 8(8): 13375–86.
16. Tamura R., Yoshihara K., Saito T., Ishimura R., Martínez-Ledesma J.E., Xin H. et al. Novel therapeutic strategy for cervical cancer harboring FGFR3-TACC3 fusions. Oncogenesis. 2018; 7 (1): 4.
17. Qin Y., Ekmekcioglu S., Forget M.A., Szekvolgyi L., Hwu P., Grimm E.A. et al. Cervical Cancer Neoantigen Landscape and Immune Activity is Associated with Human Papillomavirus Master Regulators. Front. Immunol. 2017; 8: 689.
18. Wu P., Yang S., Singh S., Qin F., Kumar S., Wang L. et al. The Landscape and Implications of Chimeric RNAs in Cervical Cancer. EBioMedicine. 2018; 37: 158–67.
19. Kahles A., Lehmann K.V., Toussaint N.C., Hüser M., Stark S.G., Sachsenberg T. et al. Comprehensive Analysis of Alternative Splicing Across Tumors from 8,705 Patients. Cancer Cell. 2018; 34 (2): 211–24.
20. Gong J., Jiang H., Shu C., Hu M.Q., Huang Y., Liu Q. et al. Integrated analysis of circular RNA-associated ceRNA network in cervical cancer: Observational Study. Medicine (Baltimore). 2019; 98 (34): e16922.
21. Luo W., Wang M., Liu J., Cui X., Wang H. Identification of a six lncRNAs signature as novel diagnostic biomarkers for cervical cancer. J. Cell Physiol. 2019. doi: 10.1002/jcp.29015.
22. Wu W.J., Shen Y., Sui J., Li C.Y., Yang S., Xu S.Y. et al. Integrated analysis of long non-coding RNA competing interactions revealed potential biomarkers in cervical cancer: Based on a public database. Mol. Med. Rep. 2018; 17 (6): 7845–58.
23. Chen B.J., Byrne F.L., Takenaka K., Modesitt S.C., Olzomer E.M., Mills J.D. et al. Transcriptome landscape of long intergenic non-coding RNAs in endometrial cancer. Gynecol. Oncol. 2017; 147(3): 654–62.
24. Chen H., Li C., Peng X., Zhou Z., Weinstein J.N.; Cancer Genome Atlas Research Network, Liang H. A Pan-Cancer Analysis of Enhancer Expression in Nearly 9000 Patient Samples. Cell. 2018; 173 (2): 386–99.
25. Snoek B.C., Verlaat W., Babion I., Novianti P.W., van de Wiel M.A., Wilting S.M1. et al. Genome-wide microRNA analysis of HPV-positive self-samples yields novel triage markers for early detection of cervical cancer. Int. J. Cancer. 2019; 144 (2): 372–79.
26. Shi C., Yang Y., Zhang L., Zhang T., Yu J., Qin S., Gao Y. Optimal subset of signature miRNAs consisting of 7 miRNAs that can serve as a novel diagnostic and prognostic predictor for the progression of cervical cancer. Oncol. Rep. 2019; 41 (6): 3167–78.
27. Weng S.L., Huang K.Y., Weng J.T., Hung F.Y., Chang T.H., Lee T.Y. Genome-wide discovery of viral microRNAs based on phylogenetic analysis and structural evolution of various human papillomavirus subtypes. Brief Bioinform. 2018; 19(6): 1102–14.
28. Cui J.H., Lin K.R., Yuan S.H., Jin Y.B., Chen X.P., Su X.K. et al. TCR Repertoire as a Novel Indicator for Immune Monitoring and Prognosis Assessment of Patients With Cervical Cancer. Front. Immunol. 2018; 9: 2729.
29. Hu X., Zhang J., Wang J., Fu J., Li T., Zheng X., et al. Landscape

of B cell immunity and related immune evasion in human cancers. Nat. Genet. 2019; 51 (3): 560–67.
30. Valdes-Mora F., Handler K., Law A.M.K., Salomon R., Oakes S.R., Ormandy C.J., Gallego-Ortega D. Single-Cell Transcriptomics in Cancer Immunobiology: The Future of Precision Oncology. Front. Immunol. 2018; 9: 2582.
31. Punt S., Corver W.E., van der Zeeuw S.A., Kielbasa S.M., Osse E.M., Buermans H.P. et al. Whole-transcriptome analysis of flow-sorted cervical cancer samples reveals that B cell expressed TCL1A is correlated with improved survival. Oncotarget. 2015; 6 (36): 38681–94.
32. Cao S., Wylie K.M., Wyczalkowski M.A., Karpova A., Ley J., Sun S. et al. Dynamic host immune response in virus-associated cancers. Commun. Biol. 2019; 2: 109.
33. Wang J., Li Z., Gao A., Wen Q., Sun Y. The prognostic landscape of tumor-infiltrating immune cells in cervical cancer. Biomed. Pharmacother. 2019; 120: 109444.
34. Roufas C., Chasiotis D., Makris A., Efstathiades C., Dimopoulos C., Zaravinos A. The Expression and Prognostic Impact of Immune Cytolytic Activity-Related Markers in Human Malignancies: A Comprehensive Meta-analysis. Front. Oncol. 2018; 8: 27.
35. Rooney M.S., Shukla S.A., Wu C.J., Getz G., Hacohen N. Molecular and genetic properties of tumors associated with local immune cytolytic activity. Cell. 2015; 160 (1-2): 48–61.
36. Royse K.E., Zhi D., Conner M.G., Clodfelder-Miller B., Srinivasasainagendra V., Vaughan L.K. et al. Differential Gene Expression Landscape of Co-Existing Cervical Pre-Cancer Lesions Using RNA-seq. Front. Oncol. 2014; 4: 339.
37. Tian R., Li X., Gao Y., Li Y., Yang P., Wang K. Identification and validation of the role of matrix metalloproteinase-1 in cervical cancer. Int. J. Oncol. 2018; 52 (4): 1198–208.
38. Zhang Y., Li X., Zhou D., Zhi H., Wang P., Gao Y. et al. Inferences of individual drug responses across diverse cancer types using a novel competing endogenous RNA network. Mol. Oncol. 2018; 12 (9): 1429–46.
39. Xie F., Dong D., Du N., Guo L., Ni W., Yuan H. et al. An 8-gene signature predicts the prognosis of cervical cancer following radiotherapy. Mol. Med. Rep. 2019; 20 (4): 2990–3002.
40. Cancer Genome Atlas Research Network. Integrated genomic and molecular characterization of cervical cancer. Nature. 2017; 543 (7645): 378–84.
41. Lu X., Jiang L., Zhang L., Zhu Y., Hu W., Wang J. et al. Immune Signature–Based Subtypes of Cervical Squamous Cell Carcinoma Tightly Associated with Human Papillomavirus Type 16 Expression, Molecular Features, and Clinical Outcome. Neoplasia. 2019; 21 (6): 591–601.
42. Liu H., Liu L., Zhu H. The Role of Significantly Deregulated MicroRNAs in Recurrent Cervical Cancer Based on Bioinformatic Analysis of the Cancer Genome Atlas Data. J. Comput. Biol. 2019; 26 (4): 387–95.
43. Mao Y., Fu Z., Dong L., Zheng Y., Dong J., Li X. Identification of a 26–lncRNAs Risk Model for Predicting Overall Survival of Cervical Squamous Cell Carcinoma Based on Integrated Bioinformatics Analysis. DNA Cell Biol. 2019; 38 (4): 322–32.
44. Xiong J., Guo S., Bing Z., Su Y., Guo L. A Comprehensive RNA Expression Signature for Cervical Squamous Cell Carcinoma Prognosis. Front. Genet. 2019; 9: 696.
45. Xia L., Wang H., Cai S., Su X., Shen J., Meng Q. et al. Integrated Analysis of a Competing Endogenous RNA Network Revealing a Prognostic Signature for Cervical Cancer. Front. Oncol. 2018; 8: 368.
46. Qin S., Gao Y., Yang Y., Zhang L., Zhang T., Yu J., Shi C. Identifying Molecular Markers of Cervical Cancer Based on Competing Endogenous RNA Network Analysis. Gynecol. Obstet. Invest. 2019; 84(4): 350–9.
47. Eoh K.J., Kim H.J., Lee J.Y., Nam E.J., Kim S., Kim S.W., Kim Y.T. Upregulation of homeobox gene is correlated with poor survival outcomes in cervical cancer. Oncotarget. 2017; 8 (48): 84396–402.
48. Li X., Tian R., Gao H., Yang Y., Williams B.R.G., Gantier M.P. et al. Identification of a histone family gene signature for predicting the prognosis of cervical cancer patients. Sci. Rep. 2017; 7 (1): 16495.
49. Li X., Tian R., Gao H., Yan F., Ying L., Yang Y. et al. Identification of Significant Gene Signatures and Prognostic Biomarkers for Patients With Cervical Cancer by Integrated Bioinformatic Methods. Technol. Cancer Res Treat. 2018; 17: 1533033818767455.
50. Wang Q., Zhang L., Yan Z., Xie L., An Y., Li H. et al. OScc: an online survival analysis web server to evaluate the prognostic value of biomarkers in cervical cancer. Future Oncol. 2019; doi: 10.2217/fon–2019–0412.
51. Nie Y.H., Liu X.D., Huang R., Xie D.F., Yin W.J., Guan H. et al. Analysis of mRNA Expression Patterns in Peripheral Blood Cells of 3 Patients With Cancer After the First Fraction of 2 Gy Irradiation: An Integrated Case Report and Systematic Review. Dose Response. 2019; 17 (1): 1559325819833474.

Поступила 25.10.2019
Принята к печати 06.11.2019

РОССИЙСКИЙ ОНКОЛОГИЧЕСКИЙ ЖУРНАЛ. 2019; 24 (1–2)
DOI: http://dx.doi.org/10.18821/1028-9984-2019-24-1-2-56-64

КОНФЕРЕНЦИИ И СЪЕЗДЫ

© КОЛЛЕКТИВ АВТОРОВ, 2019

МАТЕРИАЛЫ НАУЧНО-ПРАКТИЧЕСКОЙ КОНФЕРЕНЦИИ ПРОБЛЕМНОЙ КОМИССИИ «ОПУХОЛИ ГОЛОВЫ И ШЕИ» НАУЧНОГО СОВЕТА ПО ЗЛОКАЧЕСТВЕННЫМ НОВООБРАЗОВАНИЯМ ОТДЕЛЕНИЯ МЕДИЦИНСКИХ НАУК РАН И МИНИСТЕРСТВА ЗДРАВООХРАНЕНИЯ РОССИЙСКОЙ ФЕДЕРАЦИИ «АКТУАЛЬНЫЕ АСПЕКТЫ ДИАГНОСТИКИ И ЛЕЧЕНИЯ РАКА ЩИТОВИДНОЙ ЖЕЛЕЗЫ», ПОСВЯЩЕННОЙ 100-ЛЕТИЮ СО ДНЯ РОЖДЕНИЯ ЧЛЕН-КОРРЕСПОНДЕНТА АМН СССР, ПРОФЕССОРА Г.В. ФАЛИЛЕЕВА. Нальчик. 29 сентября 2017 г.

Materials of scientific-practical conference of the Problem Commission «Tumors of the head and neck» of the Scientific Council on malignant neoplasms of the Department of medical sciences of RAS and the Ministry of health of the Russian Federation «ACTUAL ISSUES OF DIAGNOSTICS AND TREATMENT OF THYROID CANCER», DEDICATED TO THE 100TH ANNIVERSARY OF THE BIRTH OF CORRESPONDING MEMBER OF AMS OF USSR, PROFESSOR G. V. FALILEEV. The city of Nalchik. September 29, 2017

Received 16 October 2019
Accepted 26 October 2019

Кондратьева Т.Т.

ТОНКОИГОЛЬНАЯ АСПИРАЦИОННАЯ БИОПСИЯ В ДИАГНОСТИКЕ РАКА ЩИТОВИДНОЙ ЖЕЛЕЗЫ

ФГБУ «НМИЦ онкологии им. Н.Н. Блохина» Министерства здравоохранения РФ, Москва

Наличие узла в щитовидной железе (ЩЖ) всегда является источником беспокойства для больного и серьёзной диагностической задачей для врача. Наиболее острым является вопрос о тактике ведения больного: оперировать или лечить консервативно? По мнению большинства хирургов и эндокринологов, наличие узлообразования в ЩЖ является абсолютным показанием к хирургическому вмешательству.

Основным аргументом подобного тезиса является утверждение о том, что дифференциальную диагностику опухолевого и неопухолевого, доброкачественного и злокачественного процесса в ЩЖ можно осуществить только при гистологическом исследовании операционного материала. Положение об оперативном удалении всех узловых образований ЩЖ в настоящее время подвергается пересмотру.

Только данные о морфологическом характере наблюдаемых изменений являются залогом адекватности выбранного лечения. Мерой профилактики лечебно-диагностических ошибок является обязательное применение тонкоигольной аспирационной биопсии (ТАБ) с последующим цитологическим исследованием. Современный подход к проблеме заключается в дифференциации не только характера процесса в узле до операции (доброкачественный или злокачественный), но и в возможности определения морфологической формы опухоли и даже её вариантов по материалу пунктатов ЩЖ.

Проведённые исследования с помощью стандартизованных показателей на материале оперированных в Российском онкологическом научном центре больных показали, что точность гистотипической диагностики заболеваний ЩЖ по пунктату различна: при зобе – 65%, тиреоидите – 82%, аденоме – 58%, папиллярном раке – 89%, фолликулярном раке – 53%, медуллярном раке – 86%, лимфоме – 92% и помимо прочих причин (качество, количество материала, способы его получения, обработки, окраски) существенно зависит от вида поражения, а также во многом определяется профессионализмом врача-цитолога.

В 60–70% случаев, по данным ТАБ, диагностируются доброкачественные процессы, при которых под маской узлового зоба существуют многоузловой эутиреоидный зоб, коллоидный зоб, тиреоидит Хашимото, реже – диффузный токсический зоб. Так называемые «сомнительные» заключения при ТАБ составляют от 5–10 (по нашим данным) до 35%, по данным некоторых авторов, и, как правило, связаны с проблемой интерпретации цитологических характеристик при выраженной пролиферации тиреоидного эпителия с наличием микрофолликулярных и папиллярных структур с признаками различной степени выраженности клеточной атипии – «фолликулярная неоплазия» (Bethesda system, 2010).

Более 80% сомнительных узлов являются проявлением фолликулярной аденомы, однако такого рода образования могут быть представлены и аденоматозным зобом, хроническим тиреоидитом, фолликулярным раком с минимальной инвазией, Гюртле-клеточными опухолями и фолликулярным вариантом папиллярного рака. Морфологическая диагностика их может быть связана со значительными трудностями, что и обусловило введение в практику термина «фолликулярная опухоль» (T.Lowhagen et al. 1983).

Использование его должно было способствовать уменьшению числа оперированных больных с неопухолевой патологией. Однако приходится констатировать, что в нашей стране этот интегральный термин, так же как и категория Bethesda 4, нашёл неоправданно широкое применение, что связано в первую очередь с квалификацией практикующих врачей-цитологов.

Зарубежные исследователи также отмечают, что примерно 80% пациентам с фолликулярной неоплазией выполняется неадекватная тиреоидектомия. Заключение о наличии «фолликулярного образования» (категория Bethesda 4) по существу не помогает клиницисту оценить морфологический характер изменений в узле с целью выбора адекватного лечения и объёма оперативного вмешательства. Диагностика малигнизации в таких случаях целиком зависит от профессионализма

цитопатолога на дооперационном этапе и нахождения патологом бесспорных признаков инвазии капсулы и сосудов на операционном материале.

Следует подчеркнуть, что использование термина «фолликулярная неоплазия» отражает существующие объективные трудности морфологической диагностики фолликулярно-клеточной пролиферации, подтверждая тот факт, что в щитовидной железе, как и в других эндокринных органах, крайне сложно провести различие между гиперпластическим и опухолевым процессом, а также между доброкачественной и злокачественной опухолью, причём первая задача значительно сложнее, чем вторая. Характеристика клеток и ядер тиреоидного эпителия (клеточные и структурные признаки) имеют решающее значение для диагноза, причём высокая клеточность и выраженная атипия отдельных клеток не всегда являются надёжными критериями при интерпретации фолликулярной пролиферации. В диагностически спорных, сложных случаях существенное значение имеют такие признаки, как наличие митозов, в том числе и атипических, распространённая ядерная атипия; дополнительную помощь в части случаев может оказать иммунологическое исследование (галектин-3, HBME-1, фибронектин, CK19, Ki-67 и др.).

Современные данные о молекулярно-генетических изменениях ThyroSeq (Nikiforova M. et al, 2013) в клетках фолликулярного эпителия свидетельствуют о возможных корреляциях с морфологическими особенностями именно клеточных характеристик тиреоидного эпителия, что возможно поможет ответить на вопросы дифференциальной диагностики фолликулярных пролифераций и опухолей неясного злокачественного потенциала.

Раджабова З.А-Г., Левченко Е.В., Дунаевский И.В., Котов М.А., Нажмудинов Р.А.,. Синячкина Д.А., Артемьев С.С.

ХИРУРГИЧЕСКОЕ ЛЕЧЕНИЕ МЕСТНОРАСПРОСТРАНЁННОГО РАКА ЩИТОВИДНОЙ ЖЕЛЕЗЫ

ФГБУ «НМИЦ онкологии им. Н.Н. Петрова» Министерства здравоохранения РФ, Санкт-Петербург

Первичная заболеваемость РЩЖ, по данным Всемирной организации здравоохранения, в Российской Федерации составляет 5,2 на 100 тыс. населения. По данным исследований, на долю высокодифференцированного РЩЖ, сопровождающегося инвазией соседних структур, приходится от 6 до 13% случаев. При этом факт инвазии достоверно снижает 10-летнюю выживаемость пациентов в среднем с 91 до 45%.

Цель исследования: определение диагностических параметров методов лучевой диагностики, используемой для предоперационного стадирования и планирования объёма оперативного вмешательства.

Материалы и методы. Был проведён ретроспективный анализ медицинских данных 142 пациентов с новообразованиями ЩЖ, получивших лечение в НМИЦ онкологии им. Н.Н. Петрова в период с 2013 по 2016 г. Количество женщин, включённых в исследование, – 102. Количество мужчин составило 40. Возраст пациентов от 18 до 83 лет. Всем пациентам выполнялось УЗИ щитовидной железы, МРТ мягких тканей шеи с внутривенным контрастированием, а также верификация процесса в узловом новообразовании при помощи ТАБ и цитологической верификации и её интерпретация с использованием классификации Bethesda. Диагностические параметры метода ультразвукового исследования и магнитно-резонансной томографии оценивались по общепризнанным формулам (чувствительность, специфичность, диагностическая точность, прогностическая ценность положительного и отрицательного ответа). В качестве валидирующего метода использовались результаты патоморфологического исследования. Всего 51 (35,9%) пациенту из 142, включённых в исследование, выполнена расширенная операция по поводу местнораспространённого РЩЖ. Аргоноплазменная реканализация трахеи выполнена 3 (5,8%) пациентам, резекция трахеи – 20 (39,2%), ларингэктомия – 6 (11,7%), резекция мышечного слоя пищевода – 21 (41,1%) человеку. Всем остальным пациентам (n=91,64%) выполнены стандартные объёмы операций.

Результаты. Диагностические параметры метода ультразвукового исследования (серо-шкальный режим, соноэластография) при оценке прорастания опухолевого узла капсулы ЩЖ составили:

- чувствительность – 56%,
- специфичность – 90,1%,
- точность – 82,07%,
- предположительная ценность положительного ответа – 63,8%,
- предположительная ценность отрицательного ответа – 86,9%.

При использовании метода УЗИ для оценки метастатического поражения лимфатических узлов шеи, диагностические параметры составили:

- чувствительность – 81,6%,
- специфичность – 57,1%,
- точность – 92,10%,
- предположительная ценность положительного ответа – 91,2%,
- предположительная ценность отрицательного ответа – 36,6%.

МРТ при диагностике инвазии опухолевого узла в капсулу имеет следующие диагностические характеристики:

- чувствительность – 38,0%,
- специфичность – 94,3%,
- точность – 78,40%,
- предположительная ценность положительного ответа – 72,3%,
- предположительная ценность отрицательного ответа – 79,7%.

При детектировании метастатического поражения лимфатических узлов шеи методом МРТ, диагностические характеристики имеют следующие характеристики:

- чувствительность – 91,0%,
- специфичность – 44,3%,
- точность – 78,60%,
- предположительная ценность положительного ответа – 74,5%,
- предположительная ценность отрицательного ответа – 73,3%.

При оценке инвазии опухоли щитовидной железы в стенку пищевода МРТ имеет следующие диагностические характеристики:

- чувствительность – 80,9%,
- специфичность – 96,6%,
- точность – 93,60%,
- предположительная ценность положительного ответа – 85,0%,
- предположительная ценность отрицательного ответа – 95,5%.

Выводы. Предоперационная диагностика узловых новообразований щитовидной железы с использова-

DOI: http://dx.doi.org/10.18821/1028-9984-2019-24-1-2-56-64

нием ультразвукового исследования и магнитно-резонансной томографии позволяет с большой точностью определить степень распространения опухолевого процесса в мягкие ткани и органы шеи, что позволяет точно определить прогноз и тактику лечения в отношении каждого пациента. Так, для оценки инвазии опухоли в соседние структуры большей диагностической точностью обладает МРТ, в то время как для диагностики метастатического поражения лимфатических узлов шеи большей точностью обладает УЗИ. А также на сегодняшний день современные возможности анестезиологического сопровождения и хирургического оснащения позволяют выполнять большие реконструктивно-пластические операции с минимальными осложнениями.

Чойнзонов Е.Л., Чижевская С.Ю., Грибова О.В.

НЕЙТРОННО-ФОТОННАЯ ТЕРАПИЯ В КОМБИНИРОВАННОМ ЛЕЧЕНИИ БОЛЬНЫХ РАКОМ ЩИТОВИДНОЙ ЖЕЛЕЗЫ

НИИ онкологии Томского НИМЦ, г. Томск

Актуальность. Эпидемиологические исследования последних десятилетий свидетельствуют об увеличении заболеваемости раком щитовидной железы (РЩЖ) в мире. Заболеваемость раком щитовидной железы в России с 2005 по 2015 г. выросла на 16,53% – с 4,42 до 5,47 на 100 тыс. населения.

Быстрые нейтроны обладают высокими значениями линейной передачи энергии и относительной биологической эффективности. Это обеспечивает уменьшение зависимости повреждения опухоли от фазы клеточного цикла и степени насыщения кислородом, снижение репарации сублетальных повреждений.

Цель исследования – повышение эффективности лечения больных злокачественными опухолями щитовидной железы с применением нейтронно-фотонной терапии.

Материалы и методы. Под нашим наблюдением находились 45 пациентов с морфологически верифицированным РЩЖ III–IV стадии опухолевого процесса. Показания к проведению нейтронно-фотонной терапии при РЩЖ в послеоперационном периоде:

- распространение опухоли за пределы капсулы, инвазия в прилежащие ткани;
- наличие остаточной опухоли после оперативного вмешательства;
- неблагоприятные морфологические варианты – анапластический, плоскоклеточный, медуллярный РЩЖ;
- низкодифференцированные формы РЩЖ.

Лучевая терапия начинается через 10–14 дней после операции. Методика проведения нейтронной терапии:

- 1 поле 8×6 см – на «ложе» щитовидной железы;
- 1 поле 6×8 – 10×10 см – на «ложе» удалённых метастатических л/узлов шеи с каждой стороны.

Режим: РОД 1,4–2,0 Гр, СОД 3,2 – 7,2 Гр (14–34 изоГр). Вклад быстрых нейтронов в курсовую СОД 30–50%. Вторым этапом проводится фотонная терапия в стандартном режиме РОД 2,0 Гр до курсовой СОД 50–55 изоГр при послеоперационном курсе лучевой терапии.

Результаты. При анализе отдалённых результатов лечения больных РЩЖ, имеющих неблагоприятные факторы прогноза течения заболевания, получены обнадёживающие результаты. Так, общая 5-летняя выживаемость больных после комбинированного лечения составила 70,2 ± 8,9%, 5-летняя безрецидивная выживаемость – 52 ± 10,6%. Во время проведения нейтронно-фотонной терапии наблюдались лучевые реакции как и при стандартной лучевой терапии. В послеоперационном периоде преобладали сухие эпидермиты – I степень по RTOG. Также у 35% больных при п/о курсе нейтронно-фотонной терапии имелись явления эзофагита и ларингита I степени. Следует отметить, что ни в одном случае не было зафиксировано язв и некрозов кожи и слизистых, а возникающие осложнения купировались с помощью указанных методов и не требовали длительных перерывов в лечении. Поздние лучевые повреждения кожи и подкожной клетчатки I–II степени после нейтронно-фотонной терапии составили 37%. Лучевые повреждения подкожной клетчатки ограничивались склерозом, фиброзом, истончением подкожно-жирового слоя, телеангиоэктазиями.

Таким образом, нейтронная терапия имеет преимущество при лечении радиорезистентных опухолей по сравнению со стандартными методами, применяемыми в онкологической практике.

В то же время, ввиду особенностей распределения быстрых нейтронов в тканях, применение нейтронной терапии сопряжено с повышенным уровнем осложнений. Одним из путей решения этой проблемы является использование смешанной нейтронно-фотонной терапии. Это позволяет сохранить преимущества плотноионизирующего излучения и снизить количество осложнений. Ни в одном случае не зафиксировано развития язв и некрозов кожи и слизистых, а возникающие осложнения купировались с помощью физиотерапевтических и симптоматических методов и не требовали длительных перерывов в лечении.

Выводы. Таким образом, опыт применения нейтронной терапии у больных РЩЖ показал удовлетворительную переносимость. Умеренно выраженные лучевые реакции легко купируются и не требуют длительных перерывов в лечении. Получены обнадёживающие результаты лечения больных с неблагоприятными факторами прогноза РЩЖ (общая 5-летняя выживаемость больных после комбинированного лечения составила 70,2±8,9%).

Кожанов Л.Г., Сдвижков А.М., Романова Е.С.

ОШИБКИ В ДИАГНОСТИКЕ И ЛЕЧЕНИИ РАКА ЩИТОВИДНОЙ ЖЕЛЕЗЫ

ГБУЗ «ОКД №1» ДЗ г. Москвы

Проблема диагностики и лечения РЩЖ является сложной и противоречивой, в связи с особенностями клинического течения заболевания, трудностями точной цитологической и гистологической интерпретации опухоли, отсутствием системного подхода к диагностике, выбору метода лечения, объёму оперативного вмешательства и диспансерного наблюдения.

На основании проведённых исследований нами установлены причины диагностических и лечебных ошибок:

- Отсутствие онкологической настороженности и незнание особенностей клинического течения РЩЖ.
- Несоблюдение принципов обязательного полного обследования больного (гормональный профиль, сканирование ЩЖ J^{137}, пертехнататом Tc99, УЗИ с использованием современных методик, а также УЗИ с обязательным проведением тонкоигольной аспирационной биопсии – ТАБ).
- Планирование лечения осуществляется одним врачом, а не консилиумом специалистов (эндокринолог, хирург-онколог, радиолог).
- Лечение, в том числе хирургическое, осуществля-

ется врачами, не имеющими достаточного опыта в проведении подобного рода операций.

Кроме того определены тактические ошибки, к которым относятся:

- длительное наблюдение без лечения (63%),
- гормонотерапия без верификации диагноза (37%),
- неадекватное оперативное вмешательство (38,7%).

Операции по поводу РЩЖ должны выполняться по следующим онкологическим принципам:

- доля, в которой локализуется раковая опухоль, должна быть удалена полностью;
- удаление доли или ЩЖ выполняется экстрафасциально;
- при выявлении метастазов на шее и передне-верхнем средостении выполняется операция на первичном очаге и лимфопутях.

Оперативные вмешательства, произведённые с нарушением этих принципов, подразделяются:

- нерадикальные – выявляется опухоль в оставшейся доле ЩЖ;
- неадекватные – отсутствуют признаки опухоли в оставшейся части доли ЩЖ.

По нашим данным, первая нерадикальная операция выполнялась на основании пальпации и клинического обследования у 79% больных, УЗИ проведено у 21%, пункция опухоли у 20%. Эти больные РЩЖ ранее были оперированы в различных учреждениях с нарушением принципов радикализма: энуклеация опухоли, интрафасциальная резекция, удаление одного из метастазов в лимфоузлах шеи.

Неадекватность и нерадикальность выполненной операции при РЩЖ диктовали необходимость выполнения повторных хирургических вмешательств, которые сопряжены с увеличением объёма оперативного вмешательства, проведением дополнительных методов лечения и увеличением количества осложнений.

Таким образом, различные подходы к диагностике и лечению РЩЖ онкологов, хирургов, эндокринологов, лучевых специалистов нуждаются во всестороннем обсуждении этой проблемы и выработке общей тактики диагностики и лечения.

Новожилова Е.Н., Сергеев С.А., Ольшанская О.В., Косташ О.В.

ПОКАЗАНИЯ К ПОВТОРНЫМ ОПЕРАЦИЯМ ПРИ РАКЕ ЩИТОВИДНОЙ ЖЕЛЕЗЫ

Московская городская онкологическая больница № 62 (гл. врач Д. Ю. Каннер)

Введение. В последние годы продолжается рост заболеваемости РЩЖ. За 10 лет заболеваемость возросла более чем в 2 раза. Сложность радикального лечения РЩЖ обусловлена тем, что пациентов оперируют в различных лечебных учреждениях нередко с первоначальным диагнозом «зоб» или «аденома». Нередко о диагнозе рака хирург узнает только после получения планового гистологического исследования, когда больной уже выписан из стационара. Здесь и возникает вопрос о необходимости повторной операции.

Материалы и методы. Операции, выполненные с нарушением онкологических принципов, делятся на *нерадикальные* (когда в оставшейся части железы определяется остаточная опухоль) и *неадекватные* (когда при обследовании данных остаточной опухоли нет). При нерадикальных операциях сомнений в необходимости повторного вмешательства не возникает. Особые трудности для онколога возникают после неадекватных операций, когда клинические признаки остаточной опухоли отсутствуют.

Нами проанализированы сведения 335 больных РЩЖ, у 62,3% из них при повторной операции остаточная опухоль не была обнаружена. Поэтому мы рассмотрели детально группу из 140 пациентов, которым повторные вмешательства после неадекватной операции не выполнялись, и они были оставлены под динамическим наблюдением.

Результаты. При анализе информации о 140 больных установлено, что у 89,3% (125) были I–II ст. заболевания и высокодифференцированные формы опухоли. Наиболее прогностически неблагоприятным фактором являлась инвазия капсулы железы, при которой рецидив возникал в 100% случаев. После резекции доли рецидив выявлен у 37,8%. Надёжным инструментом для определения показаний к повторной операции является УЗИ с пункцией. Разрешающая способность этого метода достигает 86,5%. Время повторной операции варьировало от 6 мес. до 8 лет. Остаточная раковая опухоль при повторных операциях была выявлена у 61,4% (86), у 11,2% из них выявлены паратрахеальные метастазы. При этом у 38,6% – данных о наличии опухоли не обнаружено (хотя при УЗИ выявлены включения различной эхогенности).

В настоящее время всё большее распространение приобретают молекулярно-генетические исследования, которые позволяют изначально выявить формы новообразований с высоким злокачественным потенциалом (например, BRAF – мутированные формы).

Выводы. Необходимо оптимизировать показания к повторным операциям при РЩЖ без ущерба радикализму лечения. Несомненно существует часть больных, которых возможно оставить под строгим динамическим наблюдением после неадекватных вмешательств. Наиболее значимыми критериями, позволяющими прогнозировать развитие рецидива являются: инвазия капсулы железы, понижение дифференцировки опухоли, локализация узла в нижнем сегменте доли, наличие паратрахеальных метастазов. УЗИ с прицельной диагностической пункцией, выполненное в онкологическом учреждении, имеет высокую разрешающую способность и является надёжным инструментом при планировании объёма операции. Молекулярно-генетические исследования, несомненно, получат всё более широкое распространение как при первичной диагностике опухолей, так и при прогнозировании течения заболевания и в определении показаний к повторным операциям.

Письменный В.И., Письменный И.В.

РАСПРОСТРАНЁННЫЙ РАК ЩИТОВИДНОЙ ЖЕЛЕЗЫ. ТАКТИКА, МЕТОДЫ ЛЕЧЕНИЯ, КАЧЕСТВО ЖИЗНИ

Самарский государственный медицинский университет; Дорожная клиническая больница, г. Самара

Введение. Доля РЩЖ составляет 0,5% среди всех новообразований у мужчин и 1% – у женщин. В то же время РЩЖ – это самая распространённая опухоль органов эндокринной системы человека. Экстратиреоидная инвазия при высокодифференцированных формах РЩЖ встречается в 4–24% наблюдений. Сложность задач, которые необходимо решать при хирургическом лечении распространённого РЩЖ с выходом опухоли

DOI: http://dx.doi.org/10.18821/1028-9984-2019-24-1-2-56-64

за пределы органа, на сегодняшний день не является решёной проблемой клинической онкологии, требуется дальнейшее совершенствование методик и тактических приёмов.

Цель исследования. Улучшить результаты лечения путём оптимизации выбора объёма оперативного вмешательства при распространённом РЩЖ с поражением пищепроводящих и дыхательных путей с помощью разработанных методик реконструкции, которые позволяют восстановить жизненно необходимые функции организма, улучшить качество жизни пациентов с возможностью возвращения в общество и к труду.

Материал и методы. За период с 2001 по 2016 г. пролечено хирургическим способом 2011 пациентов со злокачественными высокодифференцированными опухолями ЩЖ. Распространённые опухолевые процессы, соответствующие индексу T4a, у 52 (2,58%) пациентов. Морфологически опухоли распределились следующим образом: папиллярный рак, фолликулярный рак у 1996 (97,42%) пациентов, как исключение медуллярный, недифференцированный и плоскоклеточный рак, при которых выполнена расширенная и расширенно-комбинированная операции, подтверждены у 15 пациентов. Возраст больных распределился в диапазоне от 37 до 85 лет. У 52 пациентов выполнены различные объёмы резекции трахеи, хрящей гортани пищевода при распространении опухоли щитовидной железы на перечисленные анатомические образования. Мужчин пролечено 7 человек, которым выполнены расширенные и расширенно-комбинированные объёмы вмешательств, женщин – 45.

Обсуждение результатов. Перечень стандартов обследования при распространённом РЩЖ и реализации метастатического процесса в региональный коллектор должны быть максимально расширены, обусловленная тактика оправдана сложностью оценки взаимоотношения опухоли с окружающими тканями. При экстратиреоидном поражении опухолью трахеи или гортани, подтвердив распространённость процесса, использовались дополнительные методы: фиброларинготрахеоскопия, рентгенография, КТ, УЗИ. Таким образом, в объём планируемой операции включалось удаление поражённых структур, сохраняя при этом онкологическую надёжность, радикализм операции. У всех больных применялся нестандартный кожный разрез, т.к. было необходимо одномоментно спланировать адекватный доступ к опухоли и поражённым органам и создать условия для формирования плановой ларинго- или трахеостомы. Если планировалась резекция хрящей гортани или трахеи с формированием стом с резецируемыми органами, то классическую трахеостому мы не накладывали, тем самым сохраняли интактной нижележащие отделы трахеи, что, на наш взгляд, остаётся очень важным моментом для последующей реконструкции дефекта. Заживление у всех больных было первичным натяжением. Дыхание адекватное за счёт использования сформированных стом в трахее или гортани и через естественные дыхательные пути. Необходимость использования трахеостомической трубки ограничивалась 1 сут. В сроки от 3 до 11 мес проводилась реконструкция трахеи, гортани – для воссоздания контура резецированных органов использовали расщеплённое ауторебро, предварительно уложив его на внутреннюю вновь сформированную выстелку и фиксируя швами к хрящам колец трахеи, гортани. Длина рёберного трансплантата была 5-9,5 см. Необходимо наложение нижней трахеостомы, не контактирующей с зоной восстановления дефекта. На 7–10-е сут после фиброларингоскопической оценки состояния просвета восстановленного органа удаляли трахеостому. Все известные методы протезирования трахеи с использованием аутотрансплантатов и протезов из небиологических материалов, к сожалению, не дали пока желаемых результатов. В связи с этим применительно к высокодифференцированным карциномам ЩЖ с вовлечением в процесс стенки трахеи или гортани в настоящее время перспективными представляются методики окончательных резекций трахеи с последующей кожной контурной пластики.

Выводы. Безусловно, на сегодня, невзирая на объём, время операции и тяжесть нестандартных хирургических вмешательств, целесообразность их выполнения, на наш взгляд, оправдана, при наличии высокой квалификации специалистов лечебного учреждения. Адекватная подготовка, тщательное предоперационное обследование и планирование таких операций, наряду с современным анестезиологическим пособием, специальным трубочным питанием позволяют достигать достаточно высоких результатов в лечении экстратиреоидного рака.

Минкин А.У., Верещагин М.Ю., Лутков Д.В., Козачук А.И., Глухарева Н.А., Вальков М.Ю., Гржибовский А.М.

АНАЛИЗ ЗАБОЛЕВАЕМОСТИ РАКОМ ЩИТОВИДНОЙ ЖЕЛЕЗЫ В АРХАНГЕЛЬСКОЙ ОБЛАСТИ

Кафедра челюстно-лицевой хирургии и хирургической стоматологии ФГБОУ ВО СГМУ Министерства здравоохранения РФ;
ГБУ АО «Архангельский клинический онкологический диспансер», г. Архангельск

РЩЖ составляет 1–5% всех злокачественных заболеваний, 0,5% среди всех новообразований у мужчин, 1% среди всех новообразований у женщин. В последние годы отмечается увеличение частоты данной патологии в 1,5–3 раза. Местнораспространённые формы составляют 8–15% от общего числа злокачественных новообразований этого органа. Самая высокая заболеваемость отмечена в Новой Каледонии – 71,4 на 100 тыс. для женщин и 10,4 для мужчин. В США (согласно NCI) в 2010 г. – новые случаи: 44,670 смертей: 1,690. Заболеваемость, скорректированная на возраст, – 11,0 на 100 тыс. общая в год (2004–2008 SEER). Мужчины – 5,6, женщины – 16,3. В Норвегии (2008 г.) – 289, заболеваемость в 2008 г. на 100 тыс. – 1,7 мужчины, 5,1 женщины. В России заболеваемость в 2004 г. составляла 6,9 на 100 тыс. для женщин и 1,4 для мужчин, в 2006 г. – 932 новых случая в год. На 2012 г. заболеваемость в РФ составила 6,7 на 100 тыс.

Данные новообразования привлекают к себе всё большее внимание исследователей ввиду роста заболеваемости и реальной возможности длительного излечения. Поскольку узловые образования ЩЖ, являющиеся фоновым процессом для РЩЖ, обнаруживаются во много раз чаще, на уровне не менее 4–7% взрослого населения, понятной становится и реальная частота распространения рака, и сложность своевременной диагностики и дифференциальной диагностики этого опухолевого процесса, особенно в зонах зобной эндемии.

Как известно, Архангельская область относится к эндемичным по зобу зонам РФ. Узловым образованиям и РЩЖ в нашем регионе как онкоэндокринологической проблеме были посвящены кандидатская и

докторская диссертации, а также монография проф. И.С.Агеева (1983,1993,1997), кандидатские диссертации Н.А.Мартюшовой (1993), В.М.Одинцова (1995) и др. В среднем на протяжении 30 лет в Архангельском онкологическом диспансере выполнялось 250–300 операций на ЩЖ в год, из них около 100 при раке.

Материал и методы. На первом этапе нами проведён анализ заболеваемости РЩЖ в период с 1989 по 2010 г. Данные о заболевших были взяты из регионального канцер-регистра. Архангельский канцер-регистр начал работать с 1997 г., случаи рака внесены с 1993 г. В базу данных для первичного анализа были включены пол, возраст, место проживания больного, дата выявления первичного злокачественного заболевания ЩЖ, кодировка по МКБ-10 и ICD-коду опухоли, гистологической форме, стадии, дате и причине смерти.

Заболеваемость РЩЖ, составлявшая 2,0 на 100 тыс. в период до открытия отделения опухолей головы и шеи в 1979 г. и после широкого внедрения цитологической и комплексной диагностики (ТАПБ, радиоизотопная диагностика, УЗИ), значительно различается. Пик заболеваемости – 6,22 на 100 тыс., отмечался в 1989-90 г. Активная диагностическая и хирургическая тактика при узловом зобе и внедрение экстрафасциальной методики оперирования ЩЖ в Архангельской области позволили значительно снизить заболеваемость РЩЖ до 3,18 (2004). Однако с 2005 г. началась вторая волна роста заболеваемости, которая вновь приблизилась к среднероссийским показателям (РФ – 2012 г. 6,7 на 100 тыс.).

РЩЖ в Архангельской области встречался чаще у женщин, чем у мужчин в соотношении 5:1 и в основном приходился на молодой и средний возраст, т. е. самый трудоспособный и творческий период жизни, основная часть заболевших раком щитовидной железы находится в возрастном интервале от 40 до 60 лет. Изучив выявляемость РЩЖ по Архангельской области и РФ, можно отметить, что наблюдалось преобладание больных с I и II стадиями, которые дают в сумме 75,3%, а III и IV ст. (распространённые формы рака) составили соответственно 24,7%

К причинам позднего выявления РЩЖ можно отнести:

- длительное бессимптомное течение;
- низкую укомплектованность врачами-эндокринологами, онкологами на периферии;
- недостаточную онкологическую настороженность врачей поликлинического звена;
- длительное наблюдение за больными с узловыми образованиями ЩЖ в условиях зобной эндемии;
- сложность дооперационной морфологической диагностики высокодифференцированных форм рака на ранних стадиях заболевания.

По гистологической форме преобладали высокодифференцированные варианты рака (папиллярный – 66,5%, фолликулярный – 19,6%). Также стоит отметить, что при распространённом РЩЖ значительно чаще встречались низкодифференцированные формы – 25 (4,2%), чем при I и II стадиях – 4 (0,6%). Регионарное метастазирование отсутствовало у 80,8% больных (при T1, T2 и T3 соответственно в 51,3, 19,3 и 10,2%), что соответствует I стадии заболевания при РЩЖ. Это косвенно указывало на своевременность обнаружения РЩЖ у большинства пациентов.

Перед открытием Центра радиойодтерапии в г. Архангельске была изучена эпидемиология и выживаемость больных РЩЖ в Архангельской области за 2000–2009 гг. (Н.А.Глухарева, М.Ю.Вальков, А.М.Гржибовский)**.** Данные обо всех случаях РЩЖ за этот период были извлечены из общей базы данных. Размер популяции был предоставлен Региональным бюро статистики. Инцидентность и смертность были посчитаны на 100 тыс. населения и стандартизированы по возрасту. Выживаемость была оценена методом регрессии Кокса, с методом Backward. В регрессионную модель были включены: возраст, пол, стадия, морфологический тип опухоли, место жительства (город/село), возрастная группа, возраст пациента в декадах. Проанализированы данные 529 пациентов, из которых 438 (82,8%) женщины. Папиллярная карцинома установлена у 56,3%, фолликулярная карцинома – 27,7% и другие формы РЩЖ – 21,9% больных. Стадии 0, I, II, III были выявлены у 1,1, 58,0, 16,4, 13,2% соответственно, IV ст. была диагностирована у 11,0% Городские жители составили 75%. Инцидентность несколько повысилась – с 4,3 в 2000 г. до 4,4 в 2009 г. Смертность снизилась с 0,4 в 2000 г. до 0,2 в 2009 г.

За последние 20 лет в период с 1996 по 2016 г. заболеваемость РЩЖ в Архангельской области увеличилась с 4,7 до 8,8 на 100 тыс. населения. 85,05% пациентов проживали в городе, 14,95 % были сельскими жителями. Заболеваемость выше у женщин, чем у мужчин: 2016 г. – 13,6 и 3,2 на 100 тыс. населения соответственно. Рост заболеваемости в 2 раза наблюдается и среди женского (1996 г. 7,8 – 2016 г. 13,6 на 100 тыс. населения), и среди мужского населения (1996 г. 1,5 – 2016 г. 3,2 на 100 тыс. населения).

Смертность от РЩЖ за данный период имеет тенденцию к снижению и составляет 0,8 (2016 г.) против 1,1 (1996 г. на 100 тыс. населения). Летальность от РЩЖ на 1-м году после установления диагноза в период с 1996 по 2016 г. снизилась с 8,2 до 2,2% соответственно. Выявляемость пациентов с начальными стадиями РЩЖ выросла с 69,1% в 1996 г. до 78,2% в 2016 г. Запущенность за этот период соответственно снизилась: 1996 г. – 14,7% и 2016 г. – 7,3%.

Активная выявляемость больных РЩЖ также улучшилась в 2 раза: в 1996 г. – равнялась 5,9%, а в 2016 г. – 12,1%. Папиллярную форму РЩЖ имели 71,01% пациентов; 16,99% – фолликулярную форму, 2,57% – медуллярную форму, 1,29% – недифференцированный рак, 0,37% – плоскоклеточную форму, 7,77% – иные формы злокачественного поражения ЩЖ: саркомы, лимфомы, метастатическое поражение. У 16,16% пациентов первично имели место метастатические поражения регионарных лимфатических узлов; у 4,17% пациентов выявлены отдалённые метастазы, из них у 36,36% – поражение плевры и лёгких, 5,45% – кости, 3,63% – печень. У 54,56% больных были множественные отдалённые метастатические поражения.

Лечебная тактика также менялась на протяжении этих лет неоднократно в связи с изменениями протоколов и технических возможностей. До 2012 г. в отделении опухолей головы и шеи ГБУ АО АКОД приоритет отдавался органосохранным операциям (экстрафасциальная гемитиреоидэктомия или субтотальная резекция ЩЖ) при локализованном первичном очаге. В настоящее время, в связи с открытием в ноябре 2011 г. Центра радиойдтерапии на базе ФГБУЗ СМКЦ им. Н.А.Семашко ФМБА России, основной операцией при верифицированном папиллярном РЩЖ является тиреоидэктомия с центральной лимфодиссекцией. В случае фолликулярной опухоли и одностороннем поражении ЩЖ, выполняется срочное интраоперационное гистологическое исследование с последующим решением вопроса о сокращении

DOI: http://dx.doi.org/10.18821/1028-9984-2019-24-1-2-56-64

объёма выполняемого оперативного вмешательства.

Рецидивы заболевания выявлены у 4,86% пациентов. Из них – 59,37% – местный рецидив, 37,5% – регионарные МТС, 3,13% – отдалённые МТС. 5- и 10-летняя выживаемость при папиллярной карциноме составила соответственно 95,3 и 94,2%, при фолликулярной карциноме – 90,1 и 85,7%, при медуллярном раке – 87,8 и 80%.

При недифференцированном раке большинство больных погибают в течение ближайших 2 лет после лечения и никто из них не переживает 5-летний срок.

Выводы. Заболеваемость РЩЖ в Архангельской области до 2009 г. составляла 4,77 на 100 тыс., что было ниже среднего уровня по РФ – 6,23 на 100 тыс. Женщины заболевали РЩЖ примерно в 5–7 раз чаще мужчин.

Инцидентность рака щитовидной железы с 2000 по 2009 г. увеличилась, смертность снизилась. Морфология, пол, возраст пациентов в декадах, стадия заболевания – влияли на выживаемость.

В последние 20 лет в Архангельской области не отмечается увеличения смертности от рака ЩЖ, несмотря на двухкратное повышение его выявляемости, что свидетельствует о правильно выбранной тактике раннего выявления клинически незначимых опухолей ЩЖ, представленных в большинстве своём папиллярной карциномой, и адекватном хирургическом лечении.

Благоприятные результаты лечения злокачественных опухолей ЩЖ, включая качество жизни пациентов, могут быть достигнуты только при своевременной диагностике и адекватном планировании лечения, в зависимости от морфологии, пола, возраста пациентов в декадах и стадии заболевания.

Светицкий П.В.

РЕДКАЯ ФОРМА ЗЛОКАЧЕСТВЕННОЙ ОПУХОЛИ ЩИТОВИДНОЙ ЖЕЛЕЗЫ: ПЛОСКОКЛЕТОЧНЫЙ РАК

ФГБУ «Ростовский научно-исследовательский онкологический институт» Министерства здравоохранения РФ, г. Ростов-на-Дону

Введение. Клиника РЩЖ неоднозначная и определяется, как правило, морфологической структурой, где преобладают папиллярные и фолликулярные формы. Крайне редко встречается плоскоклеточная форма, отличающаяся выраженным агрессивным течением и низкой продолжительностью выживаемости больных.

Представляем клиническое наблюдение. Больная К. 48 лет поступила в отделение опухолей головы и шеи РНИОИ с жалобами на отсутствие естественного дыхания и речи, прогрессирующее похудание, дисфагию. Считает себя больной в течение 6 мес. В республиканском онкологическом диспансере Северо-Кавказской Республики поставлен диагноз: «опухоль (ОП) паращитовидной железы». Была прооперирована: удалена гиперплазированная околощитовидная железа. Спустя 2 мес. дыхание стало затруднённым, присоединилась дисфагия. Наложена трахеостома и направлена в РНИОИ. При осмотре больной вся передняя поверхность шеи выполнена плотным ОП конгломератом без чётких границ, спаянным с кивательными мышцами. При непрямой ларингоскопии выявлена ОП в гортаноглотке, заполняющая грушевидные синусы, обтурирующая вестибулярный отдел гортани и вход рта пищевода. Пища и жидкости последние 4 сут не проглатывались. Биопсия ОП гортаноглотки – плоскоклеточный рак. КТ шеи выявило распространённый ОП процесс, включающий ЩЖ, пищевод, гортаноглотку и гортань. Больная была прооперирована. Произведены тиреоидэктомия, ларингэктомия, резекция шейного отдела пищевода и гортаноглотки с расширенной двухсторонней шейной лимфодиссекцией с последующей реконструктивно-пластической операцией шейного отдела пищевода и глотки с восстановлением их функций. Патогистологическое исследование удалённого макропрепарата установило низкодифференцированный G3 плоскоклеточный рак ЩЖ с инвазией в стенку пищевода, гортань и гортаноглотку. Послеоперационный период протекал без осложнений.

Обсуждение. При беседе с больной обращало на себя внимание акцентирование пациентки на первоначальное прогрессирующее увеличение ЩЖ в объёме при сохранении глотания, дыхания и речи, которые наступили лишь спустя 2 мес после увеличения ЩЖ в объёме. Оценка лабораторных данных и сопоставление их с клиникой и особенностями анамнеза по динамике заболевания позволили нам утвердиться во мнении о первичности опухоли, исходящей из ЩЖ, что подтвердилось патогистологическим заключением.

Выводы. Редкость плоскоклеточного рака ЩЖ объясняется тем, что многослойный плоский эпителий в ЩЖ гистогенетически связан с остатками эмбриональных клеточных элементов щитовидно-язычного протока, а малигнизация возникает вследствие метаплазии эпителия протока и обусловлена травматическими, инфекционными или другими факторами, вызывающими изменения в его функциях.

Таболиновская Т.Д., Комарова Л.Е., Мудунов А.М., Романов И.С., Мачаладзе З.А., Пирогова Н.А., Пустынский И.Н., Бржезовский В.Ж., Чистякова Е.А.

СТАТИСТИКА И ЭПИДЕМИОЛОГИЯ МЕДУЛЛЯРНОГО РАКА ЩИТОВИДНОЙ ЖЕЛЕЗЫ ПО МАТЕРИАЛАМ ГОСПИТАЛЬНОГО КАНЦЕР-РЕГИСТРА ФГБУ «НМИЦ ОНКОЛОГИИ ИМ. Н.Н. БЛОХИНА» МИНИСТЕРСТВА ЗДРАВООХРАНЕНИЯ РФ

ФГБУ «НМИЦ онкологии им. Н.Н. Блохина» Министерства здравоохранения РФ;
ФГБОУ ВО «РНИМУ им. Н.И.Пирогова» Министерства здравоохранения РФ, Москва

Введение. Медуллярный рак щитовидной железы (МРЩЖ), его наследственные и спорадическая формы, по данным литературы, составляют 3–7% от всех тиреоидных карцином. Редкость данной патологии является причиной отсутствия систематизированных данных по вопросам заболеваемости и смертности, частоте и роли предшествующих заболеваний ЩЖ, влиянию ряда этиологических факторов на риск развития МРЩЖ.

Цель исследования. Разработка рекомендаций по улучшению ранней диагностики и лечебно-профилактической помощи больным МРЩЖ.

Материал и методы. Проанализированы данные госпитального медицинского и поликлинического архива Онкологического научного центра в период с 1965 по 2017 г., где находились под наблюдением и получали лечение 434 больных МРЩЖ. 84,7% больных лечились стационарно, 15,3% консультированы и наблюдались в Онкоцентре после лечения, в онкодиспансерах различных регионов РФ.

Результаты исследования. МРЩЖ среди других морфологических форм рака щитовидной железы со-

ставил 11,5% (434 из 3767). Женщин – 274, мужчин – 160, соотношение Ж:М – 1,7:1, детей – 31 (девочки – 23, мальчики – 8 в возрасте от 5 до 18 лет). Возраст женщин колебался от 45 до 79 лет, мужчин – от 48 до 81 года. Медиана возрастного распределения на момент установления диагноза у женщин составила 48 лет, у мужчин – 49,5 лет. Максимальное число заболевших женщин зарегистрировано в возрастной группе 40–49 лет, мужчин – в 50–59 лет. Средний возраст наследственного МРЩЖ равнялся 33,3 лет. 50% больных (217 из 434) – это жители Москвы и Московской области, 17% больных направлены из центральных российских регионов, 10% – из стран СНГ, 23% – из 5 других округов РФ. Город являлся средой обитания для 91,5 % пациентов.

Кроме влияния вредных факторов агрессивной городской среды 10,7% больных имели вредные бытовые привычки (курение, алкоголь), 9,4% – профессиональные вредности: длительное воздействие бытовой химии, бензина, нефтепродуктов, свинца, лакокрасочных веществ, длительный контакт с радиоактивными веществами. Один больной был ликвидатором аварии на Чернобыльской АЭС. Онкологические заболевания у родственников выявлены у 20,8% больных, первично-множественные опухоли – у 43 (10,2%) больных. МРЩЖ развился на фоне т.н. «фоновых» процессов в ЩЖ у 102 (24,3%) больных: у 63 (15,2%) имелся узловой зоб, у 32 (7,6%) аутоиммунный тиреоидит, у 3 (0,9%) аденома.

Длительность анамнеза составила в среднем 31,4 мес. (от 1 мес. до 17 лет). К эндокринологу обратились 154 (35,5%), к онкологу – 177 (40,8%), к другим специалистам – 103 (23,7%) пациента. При обращении к эндокринологу большинству пациентов (76,9%) был установлен диагноз «узловой зоб», 7,7% – аденома, киста щитовидной железы, аутоиммунный тиреоидит. Подозрение на рак высказано у 20 (15,4%) больных, которым была выполнена пункция узла. Среди 370 первичных больных I стадия (T1aN0M0, T1bN0M0) была у 58 (15,7%), II (T2,T3N0M0) – у 90 (24,3%), III (T1,T2,T3N1aM0) – у 33 (8,9%), IV – у 189 (51,1%) больных. Общая частота метастазирования на момент обращения и обследования составила 69%.

Анализ продолжительности жизни больных МРЩЖ (общая выживаемость) в соответствии с возрастом, полом и периодами наблюдения с 1965 по 2017 г. свидетельствует о наиболее высокой 5–10–20-летней выживаемости среди больных до 18 лет (95,2+4,6) и (87,3+8,7), медиана для больных 70 лет и старше составляет 13,8 лет. Через 20 лет продолжительность жизни снижается среди больных 19–39 лет и составляет 50,1 – 66,0%. Летальность соответственно составляет для детей до 18 лет 13,7%, для возрастных групп 19–29 лет – 45,4%, 30–39 лет – 24%, 40–49 лет – 41,3%, 50–59 лет – 40,3%, 60–69 лет – 49,9%. Таким образом, наиболее оптимальный прогноз для жизни имеют дети и пациенты в возрасте до 40 лет.

Анализ показателей выживаемости в зависимости от пола достоверно показал, что лучший прогноз для жизни имеют женщины в течение всего периода наблюдений. Медиана продолжительности жизни мужчин составляет 14,1 лет. Летальность через 5 лет составляет 21,9%, 10 лет – 43%, 15 лет – 56,6%, 20 лет и выше – 67,6%. Летальность женщин составляет через 5 лет 9%, 10 лет – 14,4%, 15 лет – 24%, 20–30 лет – 31,9–35,5%. Таким образом, пол является важным прогностическим критерием, неблагоприятным для мужчин. Показатели выживаемости за период 2010–2017 гг. в сравнении с периодами до 1989 г. и 1990–1999 гг. улучшились в 1,7–3,2 раза.

Заключение. Динамика заболеваемости свидетельствует о постоянном росте числа обратившихся и направляемых в Центр больных МРЩЖ. По-прежнему остаётся проблемой ранняя диагностика на уровне районного поликлинического звена, длительное наблюдение за узловыми образованиями в ЩЖ без рекомендуемого в этих случаях обследования, распространенный опухолевый процесс при обращении к онкологу. В результате современных подходов к тактике лечения наблюдается повышение выживаемости больных МРЩЖ.

Шишков Р.В.

РАК ЩИТОВИДНОЙ ЖЕЛЕЗЫ У ПАЦИЕНТОВ ДЕТСКОГО ВОЗРАСТА

НИИ детской онкологии и гематологии ФГБУ «НМИЦ онкологии им. Н.Н.Блохина» Министерства здравоохранения РФ, Москва

В структуре всех злокачественных опухолей РЩЖ составляет лишь 1–1,5%, но нельзя забывать, что ежегодный прирост заболеваемости в различных странах мира достаточно велик, варьируя от 2 до 12%. У пациентов детского возраста эта болезнь составляет до 3 % всех опухолей и от 8 до 22 % злокачественных солидных опухолей головы и шеи. В возрасте до 6 лет заболевают от 15 до 20% детей, свыше 60% – заболевают в возрасте 11–14 лет, т. е. в пубертатный период, соотношение девочек к мальчикам составляет 2–3:1. Первичная опухоль менее 1 см выявляется только у 20–25% пациентов детского возраста. Наиболее часто, 70–95% (в среднем 80%), из всех случаев РЩЖ у пациентов детского возраста выявляется папиллярный рак (ПРЩЖ). Для этого варианта опухоли характерен высокий процент регионарного метастазирования в лимфатические узлы (ЛУ) шеи (48–84%), отдалённого метастазирования в лёгкие (24–31%), высокая частота внутрижелезистой диссеминации (30–60%), а также наличие «скрытых» форм, из-за чего метастазы на момент постановки диагноза иногда являются единственным проявлением заболевания. Вторым по частоте встречаемости у детей и подростков является фолликулярный рак (8–12%), третьим – медуллярный (6–8%). Последний возникает как спорадически, так и при семейном эндокринном синдроме, т.е. как генетическое заболевание с аутосомно-доминантным типом наследования. У пациентов детского возраста не бывает клинически латентных карцином ЩЖ. Пролиферативные изменения в тканях у детей и подростков имеют гораздо более высокую интенсивность по сравнению со взрослыми, этим реактивным физиологическим состоянием, вероятно, и объясняются высокие показатели опухолевой диссеминации, и как следствие бурное и агрессивное течение РЩЖ в детском и подростковом возрасте.

ЩЖ у детей наиболее чувствительна к недостатку йода, а также к радиационному воздействию. Распространённость эндемического зоба у детей центрального региона России в некоторых областях достигает 40%. Под влиянием тиреотропного гормона гипофиза на фоне развивающегося гипотиреоза появляются узловые образования в ЩЖ, часть из которых может малигнизироваться при воздействии различных канцерогенов. Основные меры профилактики РЩЖ – это контроль над группами риска, детей из эндемичных по йоду районов с гипотиреозом, гиперплазиями ЩЖ, узловым зобом, проживающих в районах с неблаго-

DOI: http://dx.doi.org/10.18821/1028-9984-2019-24-1-2-56-64

приятной радиационной обстановкой. Что же касается тех форм РЩЖ, которые обусловлены врождённо-генетическими факторами, синдромах множественной эндокринной неоплазии типа 2 (МЭН 2А), то их этиологическим фактором являются наследуемые миссенс-мутации в протоонкогене *RET*, локализованном на длинном плече 10-й хромосомы. Чаще всего РЩЖ у подростков 10–14–16 лет имеет довольно долгий скрытый период развития. Ребёнок может в течение 1–2 лет лечиться у педиатров или хирургов по поводу предполагаемых шейных лимфаденитов, пока не удастся распознать опухоль в ЩЖ или метастатическое поражение шейных ЛУ. Это объясняется частым отсутствием жалоб у детей и подростков. Основной видимый симптом неблагополучия при РЩЖ у детей – это асимметрия и деформация шеи. Метастатическое поражение регионарных ЛУ шеи отмечается при РЩЖ у детей в 84% наблюдений, и более чем в половине из всей совокупности указанных случаев регионарные метастазы визуально определяются раньше, чем изменения в самой ЩЖ.

После проведения тиреоидэктомии (ТЭ) по поводу папиллярного или фолликулярного рака уровень тиреоглобулина снижается вплоть до нуля, однако при появлении рецидива и метастазов он вновь повышается. Раково-эмбриональный антиген может быть повышен у пациентов с медуллярным раком (МРЩЖ), но более точным является определение уровня другого специфического опухолевого маркера данной формы рака – кальцитонина (базального уровня и после стимуляции глюконатом кальция). Строго обязательным является подтверждение злокачественности процесса методом тонкоигольной аспирационной биопсии с последующим цитологическим исследованием аспирата узлов ЩЖ и увеличенных ЛУ шеи. По данным этого исследования, злокачественное поражение ЩЖ возможно распознать в 95–97% случаев, а в 77% наблюдений и определить морфологическую разновидность рака. Дополнительные методы диагностики включают УЗИ ЩЖ и регионарных ЛУ с допплерографией сосудов шеи; УЗИ брюшной полости.

При нарушении фонации, затруднениях дыхания обязательна ларингоскопия, обнаруживающая в ряде случаев вовлечение в процесс возвратного нерва, врастание опухоли в стенку трахеи. Диагностика МРЩЖ включает также молекулярно-генетическое исследование. Всем детям и членам их семей необходимо обследоваться в медико-генетическом кабинете для выявления носителей мутации в гене *RET*. Скрининг с использованием молекулярных тестов уточняет носителей *RET*–мутаций. Объём и техника хирургического лечения должны сочетать в себе стремление к радикальности и безопасности. И весь мировой и отечественный опыт лечения РЩЖ доказывает, что в целях минимизации хирургических осложнений, а также повторных операций необходимо выполнение хирургического лечения только в специализированных онкологических центрах.

В НИИ детской онкологии и гематологии ФГБУ РОНЦ им. Н.Н.Блохина из 413 больных РЩЖ, проходивших лечение с 1975 по 2016 г., 327 (79,2%) составили дети с папиллярным раком, 65 (15,7%) – с фолликулярным раком и 21 (5%) – с МРЩЖ. В нашей клинике хирургические подходы к лечению карциномы ЩЖ у детей прошли путь от стремления к выполнению органосохраняющих операций при различных формах и вариантах РЩЖ, даже при распространённых опухолевых процессах, до подхода, при котором хирург должен исходить в первую очередь из морфологического строения опухоли, а затем распространённости опухолевого процесса. Проведённый нами анализ показал, что фолликулярный РЩЖ у детей и подростков, при котором очень редко встречается регионарное и отдалённое метастазирование (не более 5%), обладает наименьшим по агрессивности характером опухолевого роста, чем папиллярный и тем более МРЩЖ. Риск рецидива папиллярного РЩЖ подростков значительно выше, чем фолликулярного, что связано с особенностями и закономерностями интратиреиодного роста, регионарного и отдалённого метастазирования различных вариантов дифференцированного рака. Мы считаем, что при диагностированном папиллярном РЩЖ необходимо проведение ТЭ во всех случаях, кроме монофокусной опухоли размером не более 1 см в диаметре, с обязательным удалением всем больным паратрахеальной, претрахеальной клетчатки шеи, ларингеальных ЛУ. А объём операции на других зонах регионарного метастазирования должен основываться на результатах предоперационного и интраоперационного цито- и гистологического исследования. После ТЭ всем больным папиллярным и фолликулярным раком, как можно раньше после операции, должна проводиться радиойодабляция. При фолликулярном раке возможно проведение органосохраняющих операций, даже при опухолях больших размеров (до 3–4 см), но при отсутствии, во-первых, выхода опухоли за пределы капсулы ЩЖ, во-вторых, при отсутствии регионарных или отдалённых метастазов. Максимально агрессивный характер должно носить лечение МРЩЖ. Учитывая плохой прогноз в случаях этой опухоли при её метастазах в ЛУ шеи или лёгкие, слабую эффективность дистанционной лучевой терапии и полную неэффективность радиойодтерапии, мы считаем необходимым выполнение всем этим больным только ТЭ с иссечением ЛУ и клетчатки из зон регионарного метастазирования, основываясь на результатах комплексного предоперационного обследования и данных интраоперационной биопсии. Супрессивная гормональная терапия левотироксином показана всем больным папиллярным и фолликулярным раком независимо от объёма проведённой операции, а заместительная гормональная терапия – больным МРЩЖ. При дифференцированном раке прогноз, как правило, благоприятный. По данным НИИ ДОГ, а эти показатели соответствуют тем, которые сегодня характеризуют работу и других специализированных онкологических центров в странах с наиболее развитым здравоохранением, 5-летняя выживаемость при I и II стадиях папиллярного и фолликулярного РЩЖ – 100%, при III стадии заболевания живы 98% оперированных детей, при IV стадии – 95% больных. При МРЩЖ прогноз чаще благоприятный при спорадическом типе заболевания (обычно – локальный опухолевый процесс) и неблагоприятный – при наследственных формах (нередко диссеминированный опухолевый процесс). Всем детям, у которых выявлена мутация гена *RET* на доклинической стадии заболевания, на основе детального медико-генетического консультирования семей с риском развития синдрома множественной эндокринной неоплазии (МЭН), показана профилактическая ТЭ. Проведение профилактической ТЭ, в случае наличия мутации в гене *RET*, предупреждает развитие медуллярного рака.

Поступила 16.10.2019
Принята к печати 26.10.2019