

# СТРУКТУРНЫЕ ИЗМЕНЕНИЯ ЯИЧНИКОВ У ПАЦИЕНТОК В ПОСТМЕНОПАУЗЕ С ГИПЕРПЛАСТИЧЕСКИМИ ПРОЦЕССАМИ ЭНДОМЕТРИЯ ПОСЛЕ СОВРЕМЕННЫХ МЕТОДОВ ВНУТРИМАТОЧНОЙ ХИРУРГИИ

Т.А. Чернышенко, Ф.В. Ненахов, О.С. Ковалева\*,  
М.Г. Мамаджанян, А.М. Данилов, А.В. Сопина, Т.Н. Сумеди, Н.Р. Черткова  
ФГБУ «Центральная клиническая больница с поликлиникой» УД Президента РФ, Москва

## STRUCTURAL ABNORMALITIES IN THE OVARIAN TISSUE IN POSTMENOPAUSAL PATIENTS WITH ENDOMETRIAL HYPERPLASTIC DISORDERS AFTER USING CURRENT METHODS OF INTRAUTERINE SURGERY

T.A. Chernishenko, F.V. Nenahov, O.S. Kovaleva \*,  
M.G. Mamadjanyan, A.M. Danilov, A.V. Sopina, T. N. Sumedi, N. R. Chertkova  
Central Clinical Hospital with Outpatient Health Center, Moscow, Russia

E-mail: replikaciya1987@mail.ru

### Аннотация

Органосохраняющие методы лечения доброкачественных гиперпластических процессов эндометрия (ГПЭ) в постменопаузе (абляция и резекция эндометрия) обладают высокой эффективностью, практически не имеют противопоказаний к выполнению. Однако в старших возрастных группах чаще, чем в репродуктивном периоде, возникают истинные опухоли яичников, 85% из них являются доброкачественными. У пациенток в постменопаузе после органосохраняющих внутриматочных операций остается вероятность возникновения патологических процессов в яичниках. В связи с чем целью исследования явилось определение тактики ведения пациенток в постменопаузе на основании оценки состояния яичников и причин возникновения рецидивов гиперпластических процессов эндометрия после внутриматочных хирургических вмешательств по поводу доброкачественной патологии эндометрия. Обследованы 93 пациентки в постменопаузе с доброкачественными ГПЭ, основную группу составили 63 больные, которым были выполнены различные методы абляции эндометрия, в группу сравнения были включены 30 пациенток, которым была произведена гистероскопия с механическим удалением патологического очага. На до- и послеоперационном этапе изучались эхографическое состояние эндометрия, яичников, концентрация ФСГ и эстрадиола. Анализ динамического наблюдения за больными не выявил значимых изменений объема овариальной ткани и концентрации ФСГ и эстрадиола между группами. Истинные опухоли яичников выявлены у 12 (12.9%) из 93 больных. Исходя из результатов проведенного исследования выявлено, что метод воздействия на эндометрий не влияет на структурные и функциональные изменения ткани яичников, возникновение рецидивов ГПЭ в постменопаузе не связано с появлением истинных опухолей яичников. Методом выбора хирургического лечения в случае рецидивов ГПЭ у больных в постменопаузе после абляции эндометрия должна являться гистерэктомия с придатками.

**Ключевые слова:** абляция эндометрия, гиперпластический процесс эндометрия, опухоль яичника, постменопауза.

### Abstract

Organ-preserving methods of treatment of benign endometrial hyperplastic disorders (EHD) in postmenopausal women (endometrial ablation and resection) are highly effective, and have practically no contraindications. However, true ovarian tumors occur in older age groups more often than in the reproductive period, 85% of them being benign. There is still the probability of ovarian abnormalities in postmenopausal patients who underwent organ-preserving intrauterine surgeries. In this regard, the study objective was to determine the management tactics based on an assessment of the condition of the ovaries and causes of recurrence of endometrial hyperplastic disorders in postmenopausal patients after intrauterine surgery for benign endometrial disorder.

We examined 93 postmenopausal patients with benign EHD, the main group consisted of 63 patients who underwent various methods of endometrial ablation, and the comparison group included 30 patients who underwent hysteroscopy with mechanical removal of the abnormal lesion.

At the pre- and postoperative stages, the echographic state of the endometrium, ovaries, FSH and estradiol levels were studied.

Analysis of the follow-up of patients did not reveal any significant changes in the ovarian tissue volume and FSH and estradiol levels between the groups. True ovarian tumors were detected in 12 (12.9%) of 93 patients.

The study results demonstrated that the method of treatment did not affect the structural and functional changes in the ovarian tissue, the occurrence of relapses in the postmenopausal women was not associated with development of true ovarian tumors. The

surgical method of choice for recurrent EHD in postmenopausal patients after endometrial ablation should be a hysterectomy with removal of appendages.

**Key words:** endometrial ablation, endometrial hyperplastic disorder, ovarian tumor, postmenopause.

*Ссылка для цитирования: Чернышенко Т.А., Ненахов Ф.В., Ковалева О.С., Мамаджанян М.Г., Данилов А.М., Сопина А.В., Сумеди Т.Н., Черткова Н.Р. Структурные изменения яичников у пациенток в постменопаузе с гиперпластическими процессами эндометрия после современных методов внутриматочной хирургии. Кремлевская медицина. Клинический вестник. 2019; 4: 67-72.*

Гиперпластические процессы эндометрия (ГПЭ) в структуре заболеваний женщин в постменопаузе занимают лидирующие позиции, достигая 15–40%, и не имеют тенденции к снижению [1-3]. Своевременная диагностика и адекватное лечение ГПЭ в постменопаузе являются профилактикой рака эндометрия.

Современные подходы в лечении ГПЭ предусматривают на 1-м этапе удаление патологического очага под контролем гистероскопии, на 2-м этапе применяется гормонотерапия, абляция эндометрия (как гистероскопическая, так и негистероскопическая), гистерэктомия.

Абляция эндометрия в лечении ГПЭ в последние годы востребована, что обусловлено многими факторами: появлением аппаратуры, невозможностью адекватного проведения гормональной терапии из-за наличия выраженных экстрагенитальных заболеваний, а также изменением психологии женщин старших возрастных групп, нежеланием и в ряде случаев категорическим отказом от проведения радикальных (органоуносящих) операций [4-7].

В то же время у пациенток в постменопаузе после органосохраняющих внутриматочных операций остается вероятность возникновения патологических процессов в яичниках. По данным литературы известно, что в этих возрастных группах чаще, чем в репродуктивном периоде, возникают истинные опухоли яичников, 85% из них являются доброкачественными [8-10]. У пациенток старших возрастных групп преобладают эпителиальные опухоли, их доля значительно возрастает после 40 лет – с 15.8 до 42.2% [11, 12].

До настоящего времени не решен вопрос об объеме хирургического лечения доброкачественной патологии эндометрия в постменопаузе, целесообразности проведения радикальных операций с удалением яичников и органосохраняющих вмешательств. В доступной литературе мы не встретили данные о влиянии внутриматочной хирургии, особенно различных видов энергий, на структуру и функцию яичников, что является актуальным, учитывая высокую эффективность и приемлемость современных методов внутриматочной хирургии.

**Цель исследования:** определить тактику ведения больных в постменопаузе на основании оценки со-

стояния яичников и причин возникновения рецидивов гиперпластических процессов эндометрия у пациенток в периоде постменопаузы после внутриматочных хирургических вмешательств по поводу доброкачественной патологии эндометрия определить тактику ведения больных.

### Материалы и методы

В исследование были включены 93 пациентки в постменопаузе с ГПЭ, которым были выполнены различные методы современной внутриматочной хирургии. Критериями исключения послужили: наличие истинных опухолей яичников на момент взятия под динамическое наблюдение, атипическая гиперплазия и аденокарцинома эндометрия по данным гистологического заключения, острые воспалительные заболевания.

Основную группу составили 63 пациентки, которым были выполнены различные виды абляции эндометрия: баллонная абляция эндометрия – 13 (14.1%) больным, тотальная электрохирургическая резекция – 20 (21.5%), субтотальная электрохирургическая резекция – 19 (20.4%), лазерная абляция эндометрия (процедура ELITT) – 11 (11.8%) пациенткам.

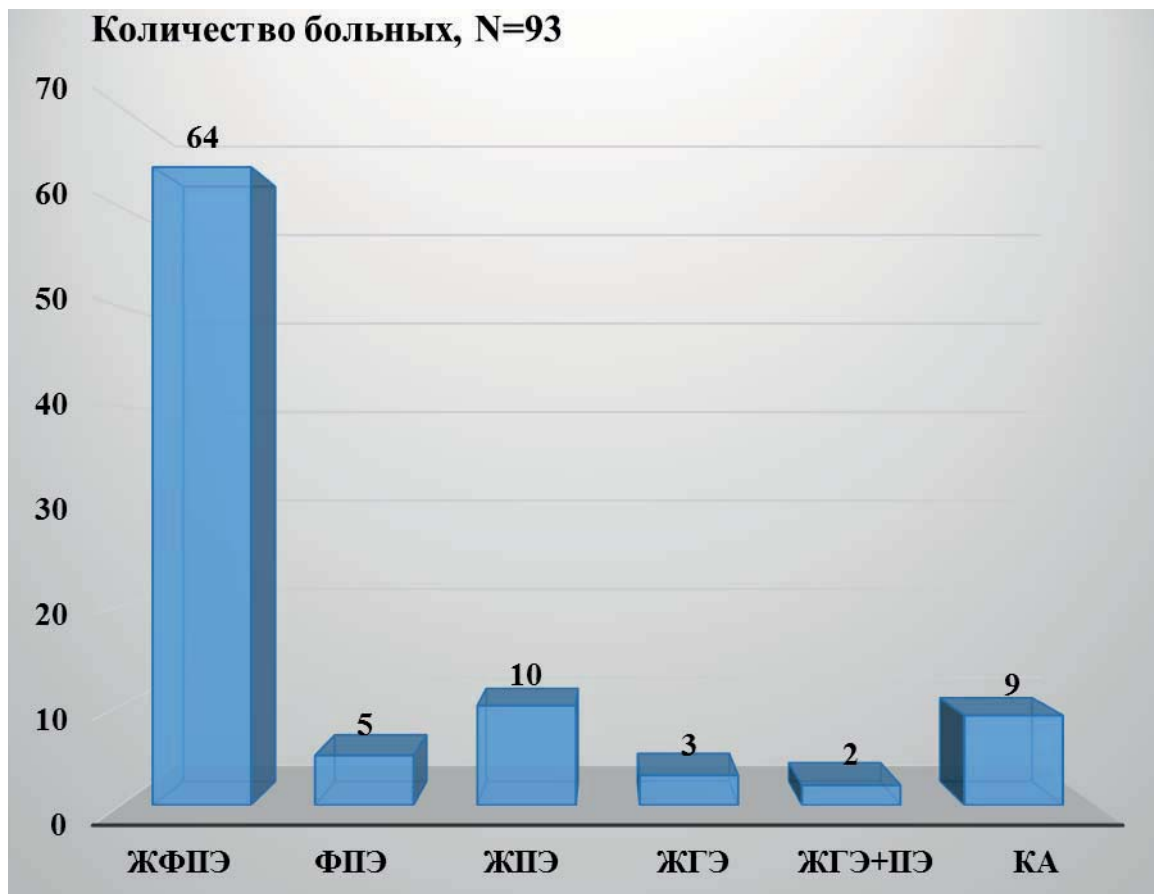Группу сравнения составили 30 (32.2%) пациенток в постменопаузе, которым по поводу ГПЭ было выполнено механическое удаление патологического очага под контролем гистероскопии без последующего назначения гормональной терапии.

**Негистероскопические методики абляции эндометрия** (баллонная и лазерная абляция эндометрия) проводились через 14–21 день после гистероскопии, отдельного диагностического выскабливания и получения результатов гистологического исследования.

Кровяные выделения **на фоне постменопаузы** были поводом для обследования и госпитализации у 20 (31.7%) из 63 пациенток основной группы, в группе сравнения – у 12 (40%), у остальных больных ГПЭ был выявлен по результатам ультразвукового исследования органов малого таза.

Виды патологии эндометрия у обследованных больных представлены на рис. 1.

На рис. 1 видно, что более чем у двух третей больных в постменопаузе были полипы эндоме-



**Рис. 1.** Результаты гистологических исследований у обследованных больных с ГПЭ в постменопаузе, которым выполнены современные методики внутриматочной хирургии.

**ЖФПЭ** – железисто-фиброзный полип эндометрия; **ФПЭ** – фиброзный полип эндометрия; **ЖПЭ** – железистый полип эндометрия; **ЖГЭ** – железистая гиперплазия эндометрия; **КА** – кистозная атрофия эндометрия.

трия (84.9%), у 5 из 7 пациенток с гистероскопической картиной гиперплазии эндометрия в постменопаузе при гистологическом исследовании диагноз был подтвержден, причем у двух из них ЖГЭ сочеталась с ЖПЭ, у остальных при гистологическом исследовании определялись изолированные ЖПЭ. Ни у одной из наблюдаемых пациенток при гистологическом исследовании малигнизации патологического процесса в эндометрии не выявлено.

У всех пациенток, помимо стандартного общеклинического и гинекологического обследования, были использованы различные методы диагностики. Ультразвуковое исследование органов малого таза проводилось в регламентированные сроки, через 3, 6, 12 мес., 2 года и при длительности наблюдения более 5 лет. У больных при выявлении в динамике структурных изменений в яичниках проводились исследования крови на онкологический маркер СА 125. До проведения хирургического лечения и спустя год после определяли концентрации фолликулостимулирующего гормона (ФСГ) и эстрадиола в сыворотке крови у обследованных больных (по стандартным методикам).

Статистический анализ полученных данных проводился с использованием пакетов Microsoft Office 2010 для статистической обработки материала - Microsoft Excel (версия 7.0) и программы статистической обработки материала Statistica (версия 6.0). Различия считались достоверными при  $p < 0.05$ . Для оценки качественных величин был выбран критерий Хи-квадрат Пирсона.

### Результаты и обсуждение

Размеры яичников у обследованных пациенток в постменопаузе до лечения были сопоставимы, несмотря на различную продолжительность этого возрастного периода.

Оценивая состояние яичников у пациенток после проведенного лечения при динамическом наблюдении, достоверное уменьшение овариальной ткани выявили спустя 5 лет после абляции эндометрия у больных в поздней постменопаузе.

При сравнении концентраций эстрадиола и ФСГ до лечения у пациенток в постменопаузе без ГПЭ и с наличием патологических изменений в эндометрии достоверных отличий не обнаружено, однако статистически значимыми были снижение концентрации эстрадиола и повышение

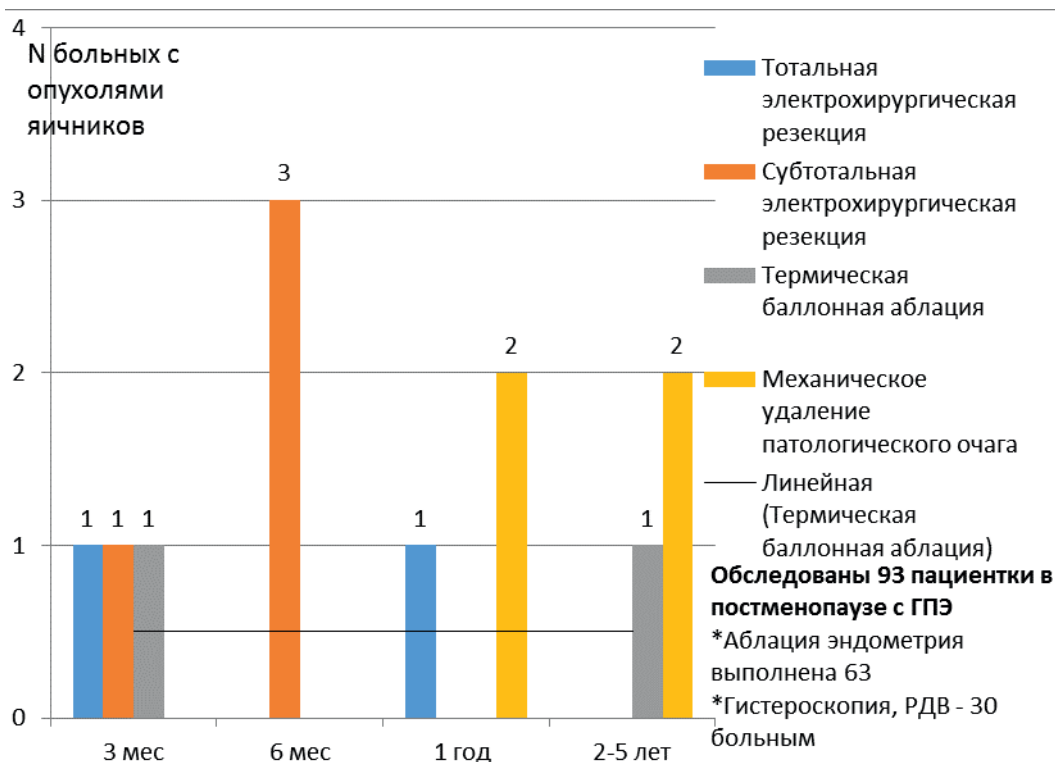


Рис. 2. Сроки возникновения истинных опухолей в постменопаузе в зависимости от метода лечения.

ФСГ с увеличением продолжительности постменопаузы, что соответствует физиологии постменопаузы.

При динамическом наблюдении после проведенных методов внутриматочной хирургии концентрация эстрадиола снижалась, а ФСГ увеличивалась, без статистической значимости, как после абляции эндометрия, так и после механического удаления патологического очага.

Таким образом, анализ динамического наблюдения за больными в периоде постменопаузы, перенесшими различные методы абляции эндометрия и механическое удаление патологического очага по поводу ГПЭ, не выявил значимых изменений объема овариальной ткани и концентрации ФСГ и эстрадиола между группами.

В ходе наблюдения за обследованными больными структурные изменения в яичниках выявлены у 12 (12.9%) из 93 больных, из них после абляции эндометрия опухоли яичников возникли у 8 (12.7%) из 63 пациенток, после гистероскопии с механическим удалением патологического очага — у 4 (13.3%) из 30. На рис. 2 представлены сроки возникновения опухолей яичников и их количество в зависимости от метода лечения.

Как видно на рис. 2, в постменопаузе опухоли яичников возникали в различные сроки и после всех проведенных методов лечения, в количественном соотношении достоверно не отличаясь от варианта воздействия на эндометрий.

Учитывая выявленные при ультразвуковых исследованиях объемные образования яичников, 7 из 8 больных в постменопаузе из основной группы были прооперированы в объеме гистерэктомии с придатками.

В группе сравнения опухоли яичников в различные сроки были выявлены у 4 (13.3%) из 30 наблюдаемых больных, у одной из них на фоне рецидива ГПЭ спустя 1 год после лечения.

На рис. 3 представлены морфологические варианты опухолей яичников у пациенток в периоде постменопаузы после современных методов внутриматочной хирургии.

Как видно на рис. 3, у 6 (50%) из 12 наблюдаемых новообразования яичников относились к группе опухолей стромы полового тяжа и гиперпластических процессов ткани яичников.

При анализе статистической значимости отличий выявлено, что у больных в постменопаузе после абляции эндометрия и механического удаления патологического очага по поводу ГПЭ метод хирургического лечения не влияет на появление структурных изменений в яичниках (критерий Хи-квадрат 0.007, уровень значимости  $p > 0.05$ ).

При оценке эффективности использованных видов внутриматочной хирургии в нашем исследовании у пациенток в постменопаузе было отмечено, что эффективность лазерной абляции составила 91%, термической баллонной абляции — 69%, тотальной электрохирургической резекции эндо-

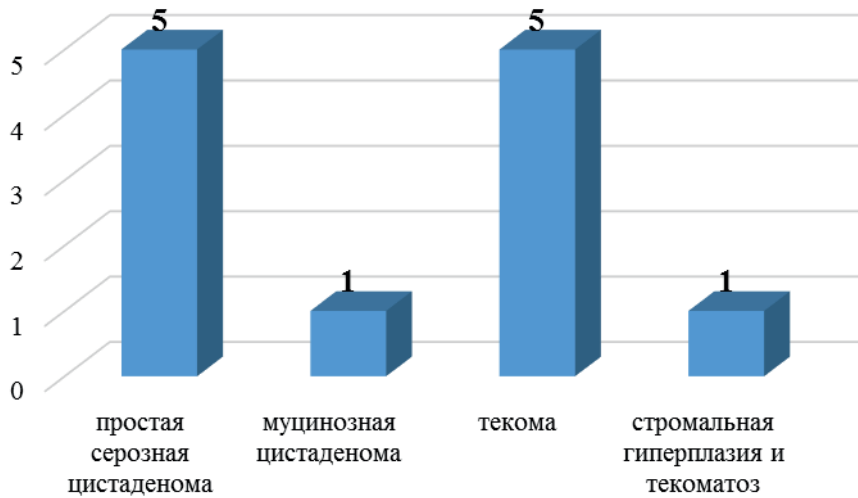


Рис. 3. Морфологические варианты опухолей яичников, возникших у пациенток в постменопаузе после внутриматочных хирургических вмешательств.



Рис. 4. Характер вида патологии эндометрия у больных в периоде постменопаузы при рецидиве ГПЭ в зависимости от метода внутриматочной хирургии.

метрия – 80%, субтотальной резекции – 84%. У пациенток группы сравнения эффективность гистероскопии с применением механического удаления патологического очага составила 77%.

Рецидивы ГПЭ в постменопаузе были отмечены у 18 (19.3%) из 93 обследованных пациенток и выявлялись при различной продолжительности наблюдений, однако чаще всего в сроки от 2 до 5 лет после проведенных методов внутриматочной хирургии. При гистологическом исследовании в случае рецидива преобладали полипы эндометрия. У 14 (77.7%) из 18 больных с рецидивами ГПЭ в постменопаузе не было выявлено структурных изменений ткани яичников, им были проведены повторные внутриматочные хирургические вмеша-

тельства с использованием биполярной энергии с эффектом. Результаты морфологических исследований при рецидивах ГПЭ у пациенток в постменопаузе после органосохраняющих внутриматочных хирургических вмешательств представлены на рис. 4.

Как видно на рис. 4, у одной пациентки возник рак эндометрия. По жизненным показаниям из-за выраженной экстрагенитальной патологии ранее ей была произведена тотальная электрохирургическая резекция эндометрия, при гистологическом исследовании выявлена ЖГЭ. Через 6 мес. после лечения по поводу патологического М-эхо и кровяных выделений на фоне постменопаузы данной пациентке произведена гистероскопия и биоп-

сия эндометрия, при гистологическом исследовании выявлена высокодифференцированная аденокарцинома. Выполнена гистерэктомия с придатками. Описанная клиническая ситуация еще раз подтверждает возможную вероятность неполного удаления эндометрия при тотальной резекции. Выполнение абляции эндометрия при гиперплазии эндометрия в постменопаузе мы считаем нецелесообразным, методом выбора является пангистерэктомия.

У больных в постменопаузе также важной явилась оценка влияния появления опухолей яичников на вероятность возникновения рецидива ГПЭ. У 4 (22%) из 18 пациенток с рецидивами ГПЭ были выявлены истинные опухоли яичников, у 3 из них – опухоли стромы полового тяжа (текомы).

При оценке статистической значимости было выявлено, что появление опухолей яичников не влияет на возникновение рецидивов ГПЭ у больных в постменопаузе как после органосохраняющих внутриматочных хирургических вмешательств с применением различных видов энергии (критерий Хи-квадрат 0.341, уровень значимости  $p > 0.05$ ), так и после механического удаления патологического очага под контролем гистероскопии (критерий Хи-квадрат 0.007, уровень значимости  $p > 0.05$ ).

### Заключение

Больные в постменопаузе с наличием ГПЭ в анамнезе независимо от метода лечения должны находиться под динамическим наблюдением, скрининговым методом диагностики должно являться ультразвуковое исследование органов малого таза. У больных после современных методов внутриматочной хирургии, выполненных по поводу ГПЭ в постменопаузе, при появлении истинной доброкачественной опухоли яичника методом выбора хирургического лечения должна являться гистерэктомия с придатками. В случае отсутствия рецидива ГПЭ и выраженной соматической патологии, представляющей риск для жизни, у больных в постменопаузе возможно выполнение двусторонней аднексэктомии.

### Литература

1. Савельева Г.М., Бреусенко В.Г., Голова Ю.А., Мишиева О.И., Ивановская Т.Н. Гиперпластические процессы эндометрия в пре- и постменопаузе. Методы терапии. *Онкогинекология*. 2012; 1: 43-46 [Savelieva G.M., Breusenko V.G., Golova U.A., Mishieva O.I., Ivanovskaiya T.N. Endometrial hyperplasia. Therapy in pre- and postmenopausal women. 2012; 1: 43-46. In Russian].
2. Бреусенко В.Г., Мишиева, О.И., Голухов Г.Н., Голова Ю.А., Кирикова, Ю.М., Ахундова С.С. Клиническая эффективность использования новых технологий в лечении внутриматочной патологии. *Российский вестник акушера-гинеколога*. 2008; 8(1):35-39 [Breusenko V.G., Mishiyeva O.I., Golukhov G.N., Golova Yu.A., Kirikova Yu.M., Akhundova S.S. Clinical efficiency of using

new technologies in the treatment of intrauterine pathology. *Russian Bulletin of Obstetrician-Gynecologist (Rossiyskiy vestnik akushera-ginekologa)*. 2008; 8(1):35-39. In Russian].

3. Табакман Ю.Ю. Аномальные маточные кровотечения (АМК) – современные методы оптимизации тактики лечения. *Акушерство. Гинекология. Репродукция*. 2016; 1(10): 123–128 [Tabakman Yu.Yu., Solopova A.G., Bishtavi A.K., Smirnova S.O., Kocharian A.A. Abnormal uterine bleeding (AUB) - modern possibilities of optimization of tactics of treatment. *Obstetrics, Gynecology and Reproduction*. 2016; 1(10): 123–128. In Russian].

4. Филлипова Р.Д., Неустроева Т.Н., Павлова-Афанасьева М.П. Современные методы лечения гиперпластических процессов эндометрия (новая технология). *Онкология репродуктивных органов: от профилактики и раннего выявления к эффективному лечению. Тезисы I Национального конгресса*. 2016. 175-176 [Filipova R.D., Neustroeva T.N., Pavlova-Afanasyeva M.P. Modern methods of treatment of endometrial hyperplastic processes (new technology). *Abstracts of the I National Congress*. 2016; 175-176. In Russian].

5. Нефф Е. И., Глухов Е. Ю., Обоскалова Т. А. Термическая баллонная абляция-альтернатива в лечении гиперпластических процессов эндометрия. *Журнал акушерства и женских болезней*. 2009; 58(5): 87-88 [Neff E.I., Glukhov E.Yu., Oboskalova T.A. Thermal balloon ablation, an alternative in the treatment of endometrial hyperplastic processes. *Journal of obstetrics and women's diseases*. 2009; 58(5): 87- 88. In Russian].

6. Busca A, Parra-Herran C. The role of pathologic evaluation of endometrial ablation resections in predicting ablation failure and adenomyosis in hysterectomy. *Pathol. Res. Pract.* 2016; 9: 778-782. doi: 10.1016/j.prp.2016.06.007.

7. Qaiser A, Chen BF, Powell MC. A Long Term Follow up of Results of Women undergoing an Office Based Thermablate Endometrial Ablation for the Treatment of Menorrhagia. *Obstet. Gynecol. Int. J.* 2016; 4(5): 00127. doi:10.15406/ogij.2016.04.00127

8. Соломатина А.А., Шабрина О. В., Ширинова С.С., Саргсян Н.С. Значение факторов риска в диагностике яичниковых образований. *Вестник Российского государственного медицинского университета*. 2007; 57(4): 34-41 [Solomatina A.A., Shabrina O.V., Shirinova S.S., Sargsian N.S. Importance of risk factors in diagnostics of ovarian tumors. *Bulletin of Russian State Medical University*. 2007; 57(4): 34-41. In Russian].

9. Гребенкин Б.Е. Морфологическая характеристика яичников, эндометрия, миометрия в периоде перименопаузы и постменопаузы: Материалы конференции «Наука и технологии: шаг в будущее», 2012 [Greibenkin B.E. Morphological characteristics of the ovaries, endometrium, myometrium in the period of perimenopause and postmenopause. *Materials of the conference «Science and Technology: A Step into the Future»*, 2012. In Russian].

10. Хайрутдинова М.Р., Эгамбердиева Л.Д. Вопросы ведения пациенток с овариальными образованиями. *Практическая медицина*. 2015; 4(89): 191-196 [Khayrutdinova M.R., Egamberdieva L.D. Questions of treatment patients with ovarian tumours. *Practical Medicine*. 2015; 4(89): 191-196. In Russian].

11. Суханова А.А., Егоров М.Ю., Манжура О.П., Печура Н.С. Эпидемиологические особенности опухолей яичников на современном этапе. *Здоровье женщины*. 2015; 89 (105): 141-144 [Sukhanova A.A., Yegorov M.Yu., Manzhura O.P., Pechura N.S. Ovarian tumor epidemiological features today. *Woman's health*. 2015; 89 (105): 141-144. In Russian].

12. Danilidis A, Karagiannis V. Epithelial ovarian cancer. Risk factors, screening and the role of prophylactic oophorectomy. *Hippokratia*. 2007; 11 (2): 63–66.

Конфликт интересов отсутствует